УДК 616.36-06:616-053.31:578.825.12

DOI: 10.12737/article_5a9f29b6443762.96502554

МОРФОЛОГИЧЕСКОЕ СОСТОЯНИЕ ПЕЧЕНИ У НОВОРОЖДЕННЫХ С ВРОЖДЕННОЙ ЦИТОМЕГАЛОВИРУСНОЙ ИНФЕКЦИЕЙ

Н.А.Ишутина[1], И.Н.Гориков[1], Л.М.Сомова[2], И.А.Андриевская[1]

[1]Федеральное государственное бюджетное научное учреждение «Дальневосточный научный центр физиологии и патологии дыхания», 675000, г. Благовещенск, ул. Калинина, 22

[2]Федеральное государственное бюджетное научное учреждение «Научно-исследовательский институт эпидемиологии и микробиологии им. Г.П.Сомова», 690087, г. Владивосток, ул. Сельская, 1

РЕЗЮМЕ

Цель исследования – изучение морфологического строения печени у новорожденных при врожденной цитомегаловирусной инфекции. Материалом для исследования явилась печень 36 доношенных новорожденных, погибших на 2-5 день жизни от родовой травмы, интранатальной и постнатальной гипоксии. В основную группу исследования вошли 16 доношенных новорожденных с врожденной цитомегаловирусной инфекцией. Группа сравнения включала 20 новорожденных от матерей, не имеющих вирусных инфекций, а также среднетяжелых, тяжелых соматических заболеваний и акушерской патологии в период беременности, погибших на 2-5 день жизни от родовой травмы, интранатальной и постнатальной гипоксии. Основной причиной смерти детей раннего неонатального возраста являлась внутриутробная инфекция, которая клинически проявлялась церебральной ишемией средней и тяжелой степени с гипертензионно-гидроцефальным синдромом, псевдокистами сосудистого сплетения, субэпендимальными и субарахноидальными кровоизлияниями, моноцитозом, везикулезом, пневмонией, гепатитом и менингоэнцефалитом и антенатальной гипоксией, обусловленной развитием субкомпенсированной плацентарной недостаточности. При описании печени обращали внимание на следующие макроскопические и патогистологические изменения: 1) состояние капсулы органа; 2) изменение общего плана строения; 3) реакцию кровеносного русла печени: 4) состояние портальных трактов; 5) состояние просвета желчных протоков и его эпителия. Материал фиксировали в 10% нейтральном формалине, обезвоживали в спиртах и заливали в парафин. Для обзорной микроскопии гистологические срезы толщиной 5-7 мкм окрашивались гематоксилином Бемера-эозином. При морфологическом исследовании печени у новорожденных основной группы по сравнению с группой сравнения отмечалось увеличение частоты обнаружения подкапсульных гематом, выраженного полнокровия синусоидов, очагов лимфогистиоцитарной инфильтрации соединительной ткани портальных трактов, мелкоочаговая пролиферация клеток Купфера, альтеративные и пролиферативные изменения эпителия желчных протоков, а также клеток с вирусным метаморфозом. Выявленные структурные изменения морфологического строения печени у доношенных новорожденных указывают на развитие выраженных дисциркуляторных, альтеративных и воспалительных изменений в печени цитомегаловирусного генеза.

Ключевые слова: врожденная цитомегаловирусная инфекция, печень, новорожденные.

SUMMARY

MORPHOLOGIC CONDITION OF THE LIVER IN NEWBORNS WITH INBORN CYTOMEGALOVIRUS INFECTION

N.A.Ishutina[1], I.N.Gorikov[1], L.M.Somova[2], I.A.Andrievskaya[1]

[1]Far Eastern Scientific Center of Physiology and Pathology of Respiration, 22 Kalinina Str., Blagoveshchensk, 675000, Russian Federation

[2]Somov Institute of Epidemiology and Microbiology, 1 Selskaya Str., Vladivostok, 690087, Russian Federation

The aim of the study was to study the morphological structure of the liver in newborns with congenital cytomegalovirus infection. The material for the study was the liver of 36 full-term newborns who died on the 2nd-5th day of life from birth trauma, intranatal and postnatal hypoxia. The main study group included 16 full-term newborns with congenital cytomegalovirus infection. The comparison group included 20 newborns from mothers without any viral infections, as well as moderate, severe somatic diseases and obstetric pathology during pregnancy, and these babies died at the 2nd-5th day of life from birth trauma, intrapartum and postnatal hypoxia. The main cause of death of children of early neonatal age was intrauterine infection which was clinically manifested by moderate or severe cerebral ischemia with hypertension-hydrocephalic syndrome, pseudocysts of the vascular plexus, subependymal and subarachnoid hemorrhages, monocytosis, vesiculosis, pneumonia, hepatitis and meningoencephalitis and antenatal hypoxia caused by the development of subcompensated placental insufficiency. When describing the liver, the attention was drawn to the following macroscopic and pathohistological changes in the organ: 1) the condition of the capsule of the organ; 2) the change of the general plan of a structure; 3) the reaction of the bloodstream of the liver: 4) the condition of the portal tracts; 5) the state of the lumen of the bile ducts and its epithelium. The

material was fixed in 10% neutral formalin, dehydrated in alcohols and poured into paraffin. For observational microscopy, histological sections 5-7 µm thick were stained with Böhmer hematoxylin and eosin. Morphological examination of the liver in the newborns of the main group showed an increase in the frequency of detection of subcapsular hematomas, pronounced congestion of sinusoids, foci of lymphohistiocytic infiltration of the connective tissue of the portal tracts, small-focal proliferation of Kupffer cells, alterative and proliferative changes in the epithelium of the bile ducts, as well as cells with viral metamorphosis. The revealed structural changes in the morphological structure of the liver in full-term newborns indicate the development of pronounced dyscirculatory, alterative and inflammatory changes in the liver of cytomegalovirus genesis.

Key words: inborn cytomegalovirus infection, liver, newborns.

При антенатальном инфицировании печень рассматривается как барьер на пути проникновения вируса из организма матери к её внутриутробному плоду [3]. Несмотря на существование работ о негативном влиянии цитомегаловирусной инфекции (ЦМВИ) на строение печени у детей [4, 6–8], до настоящего времени не изучено её структуры у больных в раннем неонатальном возрасте.

Цель работы – изучить морфологическое строение печени у новорожденных с врожденной ЦМВИ.

Материал и методы исследования

Изучались структурные изменения в печени у 16 погибших доношенных новорожденных при врожденной ЦМВИ (основная группа). Группу сравнения составили 20 новорожденных от матерей с беременностью, неосложненной инфекционными заболеваниями, среднетяжелой, тяжелой соматической и акушерской патологией, причиной смерти которых явилась родовая травма, интранатальная и постнатальная гипоксия.

Диагностика антенатальной вирусной инфекции осуществлялась с помощью иммуноферментного анализа, позволяющего обнаружить антитела IgM к цитомегаловирусу (ЦМВ), четырехкратный рост титров антител IgG к ЦМВ в крови из вены пуповины по сравнению с титром противовирусных антител в сыворотке крови у рожениц, выявления ДНК-маркеров ЦМВ в крови из вены пуповины, из носоглоточного аспирата при рождении, из цереброспинальной жидкости и ликворных путей головного мозга.

Основной причиной смерти детей раннего неонатального возраста являлась внутриутробная инфекция, которая клинически проявлялась церебральной ишемией средней и тяжелой степени с гипертензионно-гидроцефальным синдромом, псевдокистами сосудистого сплетения, субэпендимальными и субарахноидальными кровоизлияниями, моноцитозом, везикулезом, пневмонией, гепатитом и менингоэнцефалитом и антенатальной гипоксией, обусловленной развитием субкомпенсированной плацентарной недостаточности. При описании печени обращалось внимание на следующие макроскопические и патогистологические изменения органа: 1) состояние капсулы органа; 2) изменение общего плана строения; 3) реакция кровеносного русла печени: 4) состояние портальных трактов; 5) состояние просвета желчных протоков и его эпителия.

Материал фиксировали в 10% нейтральном формалине, обезвоживали в спиртах и заливали в парафин. Для обзорной микроскопии гистологические срезы толщиной 5-7 мкм окрашивались гематоксилином Бемера-эозином.

Определение достоверности различий средних значений сравниваемых параметров между разными выборками проводилось с использованием непарного t-критерия Стьюдента (p), сравнение частот альтернативного распределения признаков осуществлялось с помощью критерия Фишера ($p_ф$).

Результаты исследования и их обсуждение

Результаты исследования показали, что в основной группе состояние здоровья доношенных новорожденных оценивалось на 1-й минуте по шкале Апгар 5,2±0,33 балла, а на 5-й минуте – 5,8±0,33 баллов (в группе сравнения, соответственно, 6,3±0,28 баллов ($p<0,05$) и 7,2±0,25 баллов ($p<0,05$).

Антенатальный инфекционный анамнез у 100% больных основной группы был отягощен реактивацией хронической ЦМВИ, угрозой невынашивания у их матерей во втором и третьем триместрах беременности (87,5%), а также синдромом задержки внутриутробного роста (62,5%) и субкомпенсированной хронической плацентарной недостаточностью (68,8%).

Клинически у пациентов в основной группе преобладали признаки поражения центральной нервной системы: церебральная ишемия средней и тяжелой степени (у 15), вентрикуломегалия (у 10), псевдокисты сосудистого сплетения (у 8); гепатомегалия (у 11) везикулез (у 5), пневмония (у 3), менингоэнцефалит (у 3), моноцитоз (у 5) и конъюгационная желтуха (у 7) погибших новорожденных.

Известно, что врожденная форма ЦМВИ у больных в раннем неонатальном возрасте проявляется желтухой, увеличением размеров печени и селезенки, активацией процесса цитолиза и холестаза, подавлением белоксинтезирующей функции печени, геморрагическим синдромом, ростом непрямого билирубина, анемией, тромбоцитопенией и нормобластозом [3, 4, 8].

У погибших новорожденных основной группы в 100% случаев отмечалось увеличение массы печени, а в 62,5% при осмотре поверхности органа определялись четко выраженные мелкие (0,2×0,3 см) и более крупные (0,5×0,8 см) подкапсульные кровоизлияния. Обращали на себя внимание умеренно выраженный отек, разволокнение и утолщение капсулы печени в 87,5% случаев (в группе сравнения – 25%, $p_ф<0,05$). Врожденная ЦМВИ сопровождалась нарушением общего плана строения долек у 81,3% погибших новорожденных (в группе сравнения – 20%, $p_ф<0,05$). Только в основной

группе в паренхиме печени часто встречались крупные клетки округлой формы с эксцентрично расположенным ядром, эозинофильной цитоплазмой (цитомегаловирусные клетки «совиный глаз»), лимфогистиоцитарная инфильтрация в портальных трактах, пролиферация и отторжение эпителиоцитов, а также клетки с гиперхромным увеличенным ядром в эпителии желчного протока. Определялись кровоизлияния и выраженный отек соединительной ткани, окружающей желчный капилляр. Четко визуализировались расширенные полнокровные синусоиды, эритродиапедез в печеночной паренхиме, рассеянная лимфоцитарная инфильтрация, а также набухание и десквамация эндотелиоцитов в центральных венах. При этом в их просвете выявлялись эритроциты и лимфоидные клеточные элементы. Частой морфологической находкой было увеличение фибробластических элементов и коллагеновых волокон в портальных трактах печени (рис.).

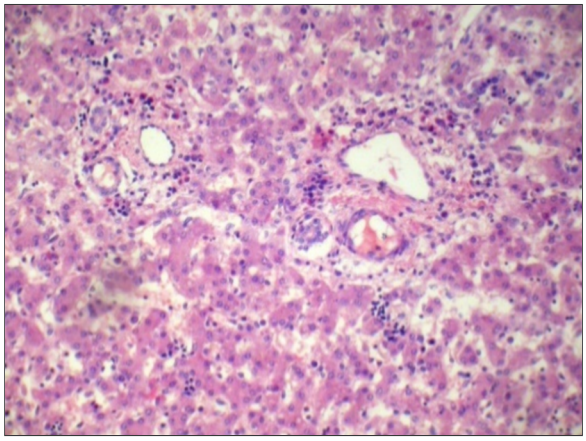

А

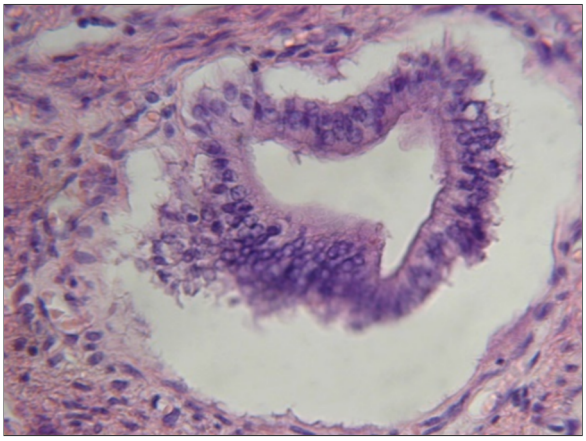

Б

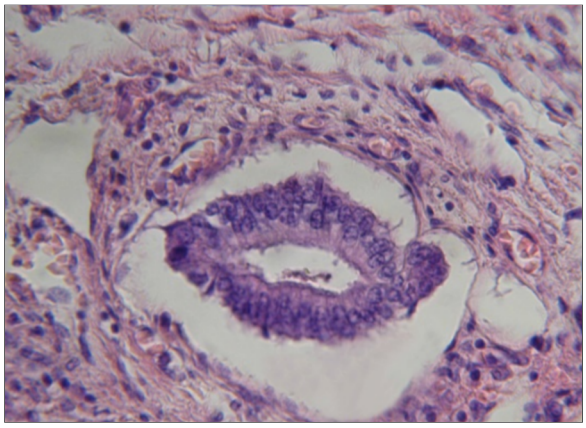

В

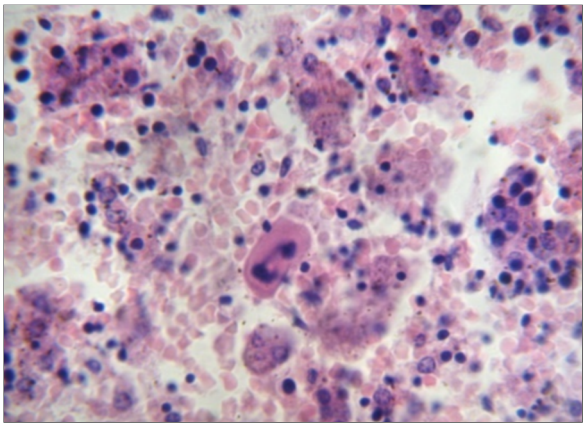

Г

Рис. Печень, погибших новорожденных с врожденной ЦМВИ (IgM+ к ЦМВ, IgG+ к ЦМВ и маркеры ДНК ЦМВ). Окраска гематоксилин Бемера-эозин. Увеличение: ок.10×об.40. А – новорожденный 4 суток, в портальном тракте печени видна лимфогистиоцитарная инфильтрация, мелкоочаговая пролиферация клеток Купфера. Б – новорожденный 5 суток, пролиферация и отторжение эпителия желчного протока. В – новорожденный 5 суток, в эпителии желчного протока определяется клетка с гиперхромным увеличенным ядром. Г – новорожденный 4 суток, в печени на фоне выраженных альтеративных изменений гепатоцитов и полнокровия синусоидов определяются двухядерные гепатоциты.

Вышеуказанные факты позволяют утверждать, что гепатотропное влияние вируса цитомегалии у новорожденных проявляется поражением клеток печени, эндотелиоцитов, эпителия желчных протоков и мезенхимальных клеток [5], определяющих клинико-морфологическую картину вирусного гепатита [2]. Обнаруженные у новорожденных с врожденной цитомегалией морфологические изменения печени могут не только нарушать её детоксикационную функцию, но и активность ферментных систем, участвующих в регуляции стероидогенеза [1].

Выводы

1. У матерей доношенных новорожденных с врожденной ЦМВИ отмечается реактивация хронической ЦМВИ и угроза невынашивания во втором и третьем триместрах беременности, а также часто диагностируются синдром задержки внутриутробного роста и хроническая субкомпенсированная плацентарная недостаточность.

2. У новорожденных с врожденной ЦМВИ, по сравнению с новорожденными с антенатальным анамнезом, неотягощенным вирусными инфекциями, сред-

нетяжелой, тяжелой соматической и акушерской патологией, структурные изменения в печени чаще диагностируются на фоне церебральной ишемии средней и тяжелой степени, гипертензионно-гидроцефального синдрома, вентрикуломегалии, псевдокист, а также маркеров локальной и генерализованной инфекции.

3. Морфологическое строение печени у доношенных новорожденных с внутриутробной ЦМВИ, в сопоставлении с таковым у погибших детей раннего неонатального возраста с неотягощенным антенатальным инфекционным анамнезом, характеризуется частым обнаружением подкапсульных гематом, альтеративных изменений гепатоцитов, выраженного полнокровия синусоидов и центральной вены, лимфогистиоцитарных элементов и клеток с вирусным метаморфозом в соединительной ткани портальных трактов и в эпителии желчных протоков, а также альтеративных и пролиферативных изменений эпителиоцитов желчных путей.

ЛИТЕРАТУРА

1. Андриевская И.А. Состояние процессов стероидогенеза в системе мать-плацента-плод при обострении герпесной инфекции // Бюллетень физиологии и патологии дыхания. 2004. Вып.17. С.65–68.

2. Божбанбаева Н.С. Клинико-лабораторная характеристика внутриутробной цитомегаловирусной инфекции у новорожденных детей // Российский вестник перинатологии и педиатрии. 2010. Т.55, №1. С.107–111.

3. Григоренко А.А., Заболотских Т.В., Гориков И.Н, Григоренко Г.В. Состояние гепатобилиарной системы у новорожденных с внутриутробным парагриппом 1 и 3 типов // Бюллетень физиологии и патологии дыхания. 2014. Вып.53. С.99–102.

4. Кистенева Л.Б. Цитомегаловирусная инфекция как проблема перинатальной патологии: классификация, клинические проявления, дифференциальный диагноз, лечение, профилактика // Российский вестник перинатологии и педиатрии. 2003. Т.48, №5. С.52–56.

5. Козлова А.В., Сюткин В.Е., Чжао А.В. Цитомегаловирусная инфекция и трансплантация печени // Инфекционные болезни. 2010. Т.8, №3. С.46–51.

6. Надеев А.П., Шкурупий В.А. Печень плодов человека при гематогенном инфицировании (морфометрическое исследование) // Архив патологии. 2006. Т.68, №1. С.30–33.

7. Самохин П.А. Цитомегаловирусная инфекция у детей (клинико-морфологические аспекты). М.: Медицина, 1987. 160 с.

8. Тотолян Г.Г., Сторожаков Г.И., Федоров И.Г., Морозов И.А., Ильченко Л.Ю. Вирусы группы герпеса и поражения печени // Лечебное дело. 2009. №2. С.4–11.

REFERENCES

1. Andrievskaya I.A. Steroidogeneses processes in mother-placenta-fetus system in patients with acute herpes infection. *Bûlleten' fiziologii i patologii dyhaniâ* 2004; 17:65–68 (in Russian).

2. Bozhbanbayeva N.S. Clinicolaboratory characteristics of intrauterine cytomegalovirus infection in newborns *Ros. Vestn. Perinatol. Pediat.* 2010; 55(1):107–111 (in Russian).

3. Grigorenko A.A., Zabolotskikh T.V., Gorikov I.N., Grigorenko G.V. The state of hepatobiliary system in newborns with intrauterine parainfluenza of 1 and 3 types. *Bûlleten' fiziologii i patologii dyhaniâ* 2014; 53:99–102 (in Russian).

4. Kisteneva L.B. Cytomegalovirus infection as a problem of perinatal pathology: classification, clinical manifestations, differential diagnosis, treatment, prevention. *Ros. Vestn. Perinatol. Pediat.* 2003; 48(5):52–56 (in Russian).

5. Koslova A.V., Syutkin V.E., Chzhao A.V. Cytomegalovirus infection and transplantation of the liver Infektsionnye bolezni 2010; 8(3):46–51 (in Russian).

6. Nadeev A.P., Shkurupy V.A. Human fetal liver in hematogenic infection (a morphometric study). *Arkhiv patologii* 2006; 68(1):30–32 (in Russian).

7. Samokhin P.A. Cytomegalovirus infection in children (clinical and morphological aspects). Moscow: Meditsina;1987 (in Russian).

8. Totolyan G.G., Storozhakov G.I., Fedorov I.G., Morozov I.A., Il'chenko L.Yu. Herpes viruses and liver lesions *Lechebnoe delo* 2009; 2:4–11 (in Russian).

Поступила 09.02.2018

Контактная информация
Наталия Александровна Ишутина,
доктор биологических наук, ведущий научный сотрудник лаборатории механизмов этиопатогенеза и восстановительных процессов дыхательной системы при НЗЛ,
Дальневосточный научный центр физиологии и патологии дыхания,
675000, г. Благовещенск, ул. Калинина, 22.
E-mail: ishutina-na@mail.ru

Correspondence should be addressed to
Natalia A. Ishutina,
PhD, DSc, Leading staff scientist of Laboratory of Mechanisms of Etiopathogenesis and Recovery Processes of the Respiratory System at Non-Specific Lung Diseases,
Far Eastern Scientific Center of Physiology and Pathology of Respiration,
22 Kalinina Str., Blagoveshchensk, 675000, Russian Federation.
E-mail: ishutina-na@mail.ru