

Монастырев В.В.<sup>1</sup>, Пономаренко Н.С.<sup>1</sup>, Пусева М.Э.<sup>1,2</sup>, Цалко А.С.<sup>1</sup>

## НАШ ОПЫТ ЛЕЧЕНИЯ СИНОВИАЛЬНОГО ХОНДРОМАТОЗА ПЛЕЧЕВОГО СУСТАВА

<sup>1</sup> ФГБНУ «Иркутский научный центр хирургии и травматологии»  
(664003, г. Иркутск, ул. Борцов Революции, 1, Россия)

<sup>2</sup> Иркутская государственная медицинская академия последипломного образования – филиал ФГБОУ ДПО «Российская медицинская академия непрерывного профессионального образования» Минздрава России  
(664079, г. Иркутск, Юбилейный, 100, Россия)

*Первичный синовиальный хондроматоз сустава – редкое доброкачественное поражение синовиальной оболочки сустава, характеризующееся появлением в тканях оболочки множественных фокусов хрящевой метаплазии. Наиболее часто при этом заболевании страдает один из крупных суставов (коленный, тазобедренный, локтевой, плечевой). Развивается данная патология преимущественно у мужчин молодого возраста. О развитии такого состояния в плечевом суставе в мировой литературе имеются лишь единичные публикации. Диагностировать данную патологию можно только на основании гистологического исследования ткани, полученной путём удаления хондромных тел из сустава. В настоящее время при синовиальном хондроматозе хирургическое лечение подразумевает удаление внутрисуставных хрящевых тел открытым или артроскопическим способом. Приводится клинический пример диагностики и хирургического лечения пациента с первичным синовиальным хондроматозом давностью более 4 лет, сопровождающимся выраженным ограничением амплитуды движения плечевого сустава. В послеоперационном периоде на контрольном осмотре объём движения восстановлен, болевого синдрома в области плечевого сустава нет. Пациент полноценно вернулся к повседневной жизни и к любительскому спорту. Таким образом, адекватно выполненный объём оперативного вмешательства исключает возникновение рецидивов заболевания в раннем и отдалённом послеоперационном периодах. Пациент трудоспособен и может выполнять привычную физическую активность.*

**Ключевые слова:** синовиальный хондроматоз, хондромные тела, хирургическое лечение

## OUR EXPERIENCE OF TREATMENT OF SYNOVIAL CHONDROMATOSIS OF SHOULDER JOINT

Monastirev V.V.<sup>1</sup>, Ponomarenko N.S.<sup>1</sup>, Puseva M.E.<sup>1,2</sup>, Tsalko A.S.<sup>1</sup>

<sup>1</sup> Irkutsk Scientific Centre of Surgery and Traumatology  
(ul. Bortsov Revolyutsii 1, Irkutsk 664003, Russian Federation)

<sup>2</sup> Irkutsk State Medical Academy of Postgraduate Education –  
Branch Campus of the Russian Medical Academy of Continuing Professional Education  
(Yubileyniy 100, Irkutsk 664079, Russian Federation)

*Incidence rate of primary synovial chondromatosis of the shoulder joint makes 15–28 %. It is a rare benign lesion of synovial membrane of the joint featured by multiple foci of cartilaginous metaplasia in tissues of the membrane. Differential diagnostics should be conducted with the diseases, accompanied by formation of intra-articular loose bodies (secondary chondromatosis) at osteochondritis dissecans, osteochondral fracture of the humeral head, and tuberculous rheumatism. But the critical role belongs to histopathology report and molecular genetic analysis. Synovial chondromatosis most frequently afflicts one of the major joints (knee, hip, elbow, or shoulder). The pathology develops mainly in young men. Published descriptions of the development of this shoulder joint lesion are very sparse. Diagnostics becomes possible only on the grounds of histological examination of cartilage flaps removed from the joint. Present treatment of synovial chondromatosis includes removal of intra-articular cartilage bodies, either with open surgery or by arthroscopic approach. The authors of the article present the clinical example of diagnostics and surgical treatment of the patient with primary synovial chondromatosis. The disease, aged more than 4 years, was accompanied with limited movements in the shoulder joint. Postoperative check-up examination established restored volume of movements and no pain syndrome in the joint. The patient came back to everyday routine and amateur sport. Therefore, adequate volume of surgical intervention excludes the recurrence of the disease in early and remote postoperative period. The patient is able to work and participate in routine physical activity.*

**Key words:** synovial chondromatosis, cartilage flaps, surgical treatment

### ВВЕДЕНИЕ

По данным различных источников, от всех случаев поражения суставов первичным синовиальным хондроматозом частота поражения плечевого сустава составляет 15–28 % [1, 2, 6, 10]. Данная нозология – редкое патологическое состояние: из 191 случая первичного синовиального хондроматоза, описанного в литературе, только 10 имели локализацию в плечевом суставе [3].

Диагностика первичного синовиального хондроматоза плечевого сустава основывается на анамнестиче-

ских данных, клиническом, радиологическом и гистологическом методах исследования. В анамнезе заболевания можно выявить о длительном периоде болевого синдрома в поражённом суставе, не купирующегося при приёме нестероидных противовоспалительных препаратов (НПВП), отёке мягких тканей, гипертермии в области поражённого сустава, ограничении движений, блокады сустава, хрусте при движениях [1, 7].

Обзорная рентгенография суставов позволяет выявить внутрисуставные тела. Дополнительную ин-

формацию относительно количества, размеров и расположения хрящевых тел удаётся получить с помощью УЗИ, МРТ и КТ суставов, термографии, артрографии.

Важным отличительным признаком данного заболевания является наличие множества хрящевых фрагментов, фиксированных к синовию или свободно расположенных в полости сустава [3].

Дифференциальную диагностику необходимо проводить с заболеваниями, сопровождающимися формированием свободных внутрисуставных тел (вторичный хондроматоз) при рассекающем остеохондрите и остеохондральном переломе головки плеча, туберкулезном артрите [9], однако решающую роль будут иметь гистологическое заключение и молекулярно генетический анализ [5, 8, 10].

#### ЦЕЛЬ НАСТОЯЩЕЙ ПУБЛИКАЦИИ

Описать особенности клинической картины и хирургической коррекции первичного синовиального хондроматоза плечевого сустава и оценить функциональный результат лечения.

#### Клиническое наблюдение

Пациент X, 33 года, в октябре 2013 г. обратился в клинику ИНЦХТ с жалобами на невозможность полно-

ценно пользоваться левой верхней конечностью, связанной с болью при незначительных движениях верхней конечности, щелчками в суставе, ограничением активных и пассивных движений левой верхней конечности, ограничение трудоспособности, снижение чувствительности и движений в левой кисти.

Данное состояние пациента беспокоило на протяжении более 4 лет. Со слов пациента, травма исключена, боли в левом плечевом суставе появились на фоне полного здоровья и прогрессировали со временем. За медицинской помощью обратился в поликлинику по месту жительства, назначен курс консервативного лечения (мази НПВП местно, покой) с минимальным положительным эффектом. При обращении пациента в поликлинику ИНЦХТ в октябре 2013 г. выполнено рентгенографическое исследование (рис. 1) левого плечевого сустава в двух стандартных проекциях. На рентгенограмме левого плечевого сустава обнаружены множественные хондромные тела размерами от 0,2 × 0,5 × 1,0 см до 0,8 × 0,8 × 1,0 см. Дополнительно выполнена МРТ левого плечевого сустава (рис. 2). Заключение МРТ от 28.05.2013 г.: наличие свободных внутрисуставных тел, заполняющих всё пространство полости плечевого сустава.

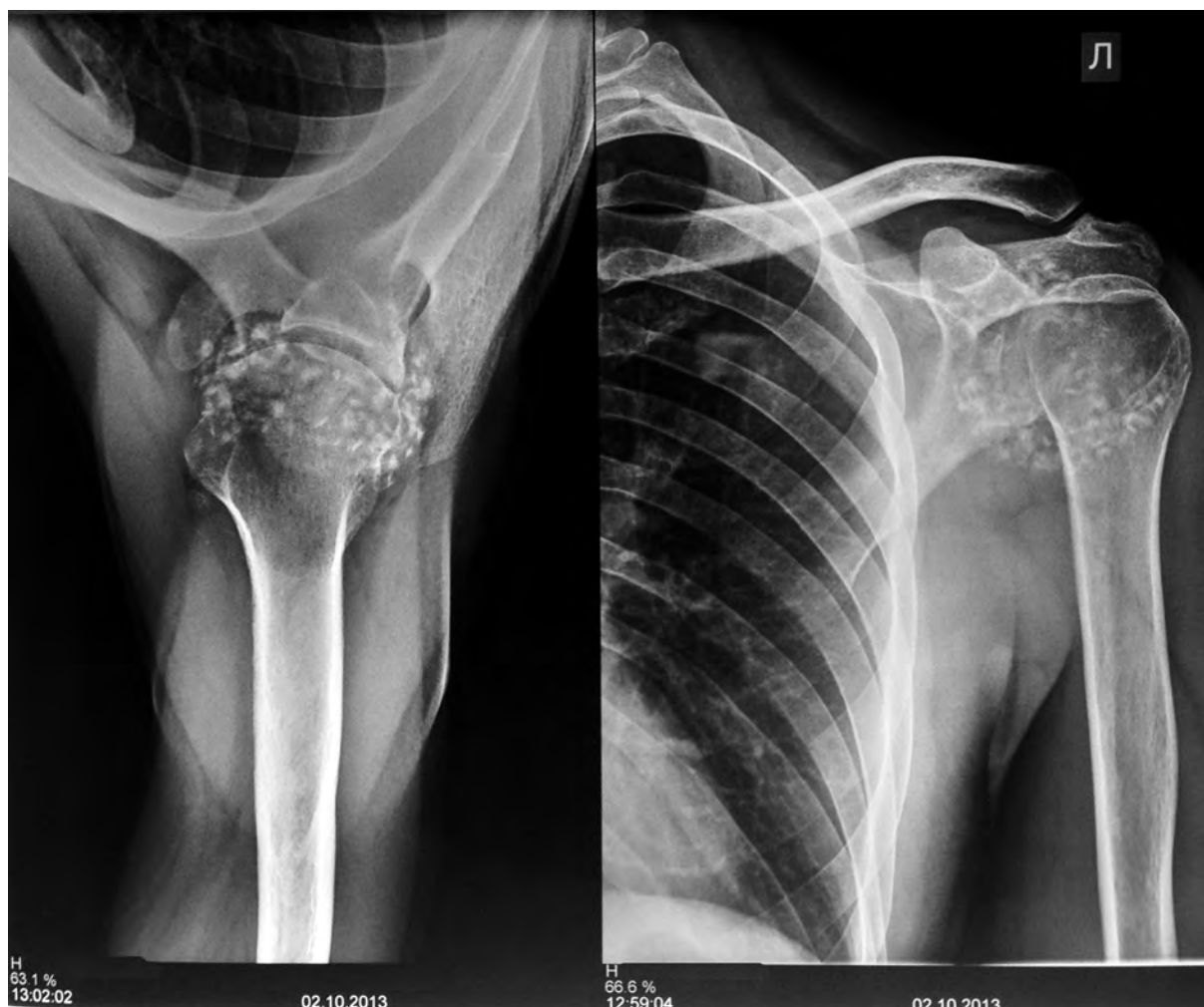

Рис. 1. Рентгенограммы пациента X, в прямой и аксиальной проекции (до операции).

Fig. 1. Patient Kh. X-rays, frontal and axial view (before the surgery).

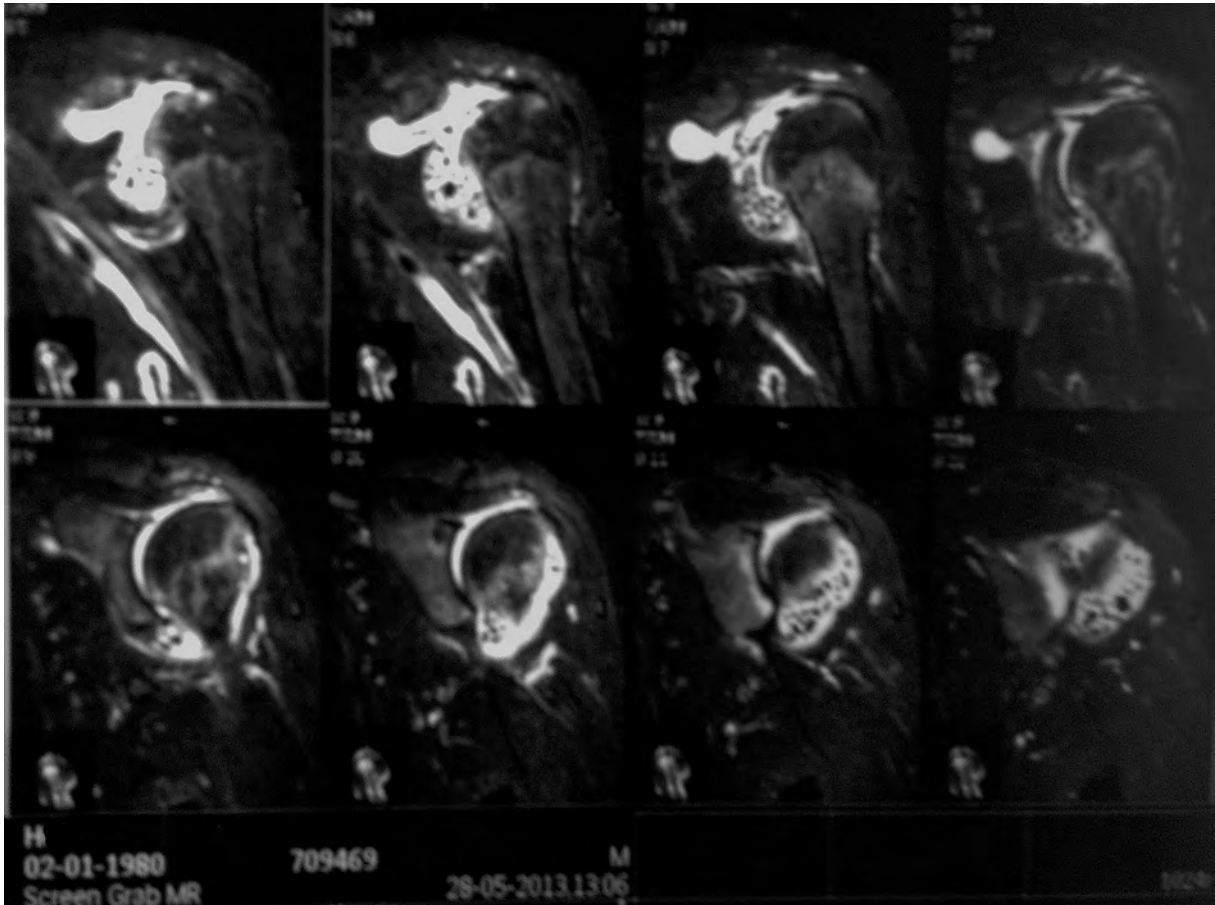


Рис. 2. МРТ пациента X. (до операции).

Fig. 2. Patient Kh. MR-scan (before the surgery).

2 октября 2013 г. пациент поступил в травматолого-ортопедическое отделение ИНЦХТ. Со слов пациента, в течение всего времени заболевания отмечалось увеличение тугоподвижности сустава и усиление болей при движении. В локальном статусе: левая верхняя конечность не фиксирована, участвует в локомоторном акте ходьбы, расположена свободно. Движения левой верхней конечности сопровождаются хрустом. При внешнем осмотре: кожный покров всей левой верхней конечности чистый, обычной окраски. Имеет место гипотрофия дельтовидной области – 2,0 см, плеча – 2,0 см, предплечья – 1,0 см. При пальпации болезненность в проекции большого бугорка левой плечевой кости. Активные движения в левом плечевом суставе резко ограничены – без участия лопатки: сгибание 10/0/20°, отведение 30°, наружная/внутренняя ротация 0/0/5°; движения болезненны в крайних положениях. Симптом средней болезненной дуги выполнить невозможно из-за боли, отсутствует цинкумдукция. Симптомы Хоккина, Йокума, Джоуба положительны. В локтевом суставе движения в полном объёме. Осевая нагрузка безболезненна. Длинная ось левой верхней конечности правильная, укорочения нет. Мышечная сила в кисти резко снижена. Нейрососудистых нарушений дистальнее левого локтевого сустава на момент осмотра нет. Признаков воспаления околосуставных тканей нет. Подмышечные лимфоузлы не пальпируются.

Выражена контрактура левого плечевого сустава. Пульс по отношению к правой верхней конечности одинаковый – 72 уд./мин.

Функциональное состояние сустава на момент предоперационного осмотра соответствовало 21 баллу по шкале UCLA [13]

Дифференциальная диагностика проводится с вторичным хондроматозом. Вторичный хондроматоз отличается от первичного клиническими и рентгенологическими проявлениями (развивается на фоне выраженного деформирующего артроза; хрящевых тел немного и они разнообразны по форме и размеру). Морфологическая картина также иная: рост хряща в тельцах происходит концентрически.

Кроме того, первичный синовиальный хондроматоз дифференцируется с синовиальной саркомой. Синовиальная саркома плечевого сустава чаще всего выступает в роли остеогенной саркомы или фибросаркомы. Это опухолеподобное злокачественное заболевание, которое поражает плечевые кости, реже – мягкие ткани. Прогрессирование заболевания вызывает болезненные ощущения, изменение цвета кожи над опухолью и даже деформацию плечевого сустава. Первыми признаками такой патологии считается увеличение региональных лимфатических узлов.

На МРТ с использованием контрастного вещества определяется: скопление контрастного вещества вокруг опухоли, что позволяет определить её точные

размеры; выявление мелких и крупных метастазов; разрушение окружающих тканей (кости и кожи); разволокнение надкостницы (верхнего слоя кости); утолщения на суставных поверхностях кости.

При биопсии с последующим исследованием образца клеток определяется степень злокачественности клеток (низкая, промежуточная или высокая); в образце выявляют слизь и кровь; большое количество атипичных гигантских клеток.

Хондросаркома – злокачественное новообразование, которое развивается путём энхондрального окостенения хряща. Чаще поражает людей пожилого возраста. Мужчины страдают в 2 раза чаще, чем женщины. Хондросаркомой поражаются абсолютно любые кости, но чаще плечевой пояс, таз, ребра.

Хондрома мягких тканей – редкая внескелетная и несиновиальная доброкачественная опухоль, возникающая вблизи сухожилий и суставов. Среди больных преобладают мужчины среднего возраста. Плотные, чётко отграниченные, часто дольчатые, сероватые узелки диаметром 0,2–0,6 см могут содержать мелкие кисты. Под микроскопом в ткани опухоли определяется большое количество зрелого гиалинового хряща и разное количество фиброзной и миксоидной стромы.

Заключительный диагноз: Хондроматоз левого плечевого сустава (M67.0). Комбинированная контрактура левого плечевого сустава. Остеоартроз левого плечевого сустава II степени. Болевой синдром.

Принято решение выполнить оперативное вмешательство. 4 октября 2013 г. в клинике ИНЦХТ пациенту выполнена операция: артроскопия плечевого сустава, удаление хондромных тел, частичная синоэктомия, ревизия субакромиального пространства, частичная бурсэктомия.

Оперативное вмешательство проведено в асептических условиях, под проводниковой анестезией. Через два стандартных доступа в полость левого плечевого сустава введён артроскоп под углом 30°. Выявлено множество округлых, свободных хондромных тел (рис. 3), заполняющих всё пространство сустава, размерами от 0,5 × 0,5 × 0,5 см до 1,0 × 1,0 × 0,5 см; синовиальная оболочка гиперемирована. Определяется хондромалация суставной поверхности лопатки и головки плечевой кости 1–2-й степени (по классификации Аутербриджа (Outerbridge)), без признаков отслойки хряща по краям. Суставно-плечевой комплекс интактен, сухожилие длинной головки двуглавой мышцы в тонусе, без признаков повреждения. В субакромиальном пространстве выявлена гипертрофированная субакромиальная bursa, пространство заполнено рубцовой тканью, с помощью вапоризации выполнена частичная бурсэктомия субакромиальной бурсы и иссечение рубцов. Сухожилия ротаторной манжеты на всем протяжении интактны.

С использованием разных диаметров канюль в сформированных порталах последовательно удалены полностью свободные хрящевые тела из всех отделов сустава (отправлены на гистологическое исследование), выполнена артроскопическая локальная синоэктомия с использованием синовиального резектора шейвер-системы и аблятора. Выполнена ручная редрессация в плечевом суставе, достигнут

полный объём движений: сгибание/разгибание 65/0/35°, отведение/приведение 90/0/10°, наружная/внутренняя ротация 55/0/90°. Субакромиальное пространство обильно промыто 0,9%-м раствором натрия хлорида, выполнен подсчёт салфеток, наложены швы на кожу и асептическая повязка с 70%-м раствором этилового спирта. Левая верхняя конечность иммобилизована отводящей шиной. По ходу операции осуществлён гемостаз.

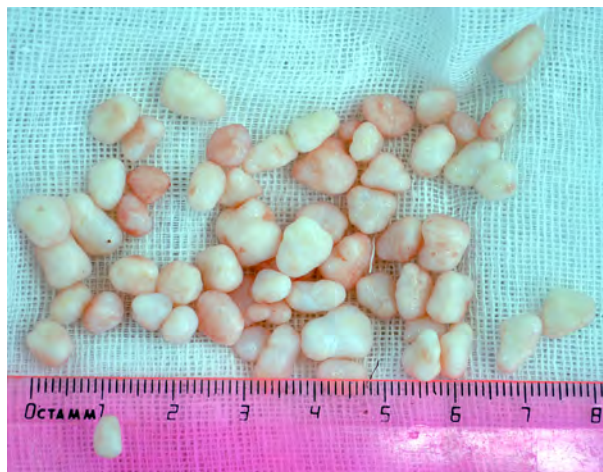


Рис. 3. Фото макропрепарата хондромных тел пациента Х. (после операции).

Fig. 3. Patient Kh. Photo of gross specimen of cartilage flaps (after the surgery).

Гистологическое исследование материала (рис. 3): свободные внутрисуставные тканевые элементы представлены зрелой хрящевой тканью типичного строения. В толще удаленных фрагментов суставной капсулы среди неравномерного фиброза располагались очаги формирующейся хрящевой ткани, отличающиеся различными размерами и степенью зрелости, без признаков клеточной атипичности. Воспалительных изменений, патологии синовиоцитов, формирования иных мезенхимальных трансформаций в исследованных тканях сумки не выявлено.

После операции 4 октября 2013 г. выполнена контрольная рентгенография плечевого сустава: хондромных тел не обнаружено.

В послеоперационном периоде проводилась иммобилизация оперированной верхней конечности отводящей подушкой в течение 4 недель. С 1-х суток после операции начата изометрическая гимнастика верхней конечности. На 3-и сутки после операции разрешено пассивное отведение в плечевом суставе до 90°, разгибание и сгибание в локтевом суставе в полном объёме и наружная и внутренняя ротация в плечевом суставе до болевого синдрома. С 14-х суток после операции разрешено снимать отводящую подушку для выполнения гигиенических процедур и самостоятельного одевания верхней одежды. С 21-х суток после операции разрешен комплекс упражнений с помощью дополнительных средств (палочка) и здоровой руки, направленный на восстановления пассивных движений. После прекращения иммобили-

зации разрешено посещение тренажёрного зала под контролем инструктора ЛФК с целью восстановления активных движений в оперированном плечевом суставе.

При контрольном осмотре пациента через 2 месяца после выполнения вмешательства жалоб не было. Локальный статус: левая верхняя конечность не фиксирована, участвует в локомоторном акте ходьбы, расположена свободно. При движении сопровождается хрустом. При внешнем осмотре – кожный покров всей левой верхней конечности чистый, обычной окраски. Имеет место гипотрофия дельтовидной области – 1,0 см, плеча – 1,0 см, предплечья – 0,5 см. При пальпации болезненности нет. Активные движения в левом плечевом суставе резко ограничены – без участия лопатки: сгибание 160/0/60°, отведение 160°, наружная/внутренняя ротация 50/0/30°, безболезненны в крайних положениях. Симптом средней болезненной дуги отрицательный. Симптом Хокинса, Йокума, Джоуба отрицательные. В локтевом суставе движения в полном объёме. Осевая нагрузка безболезненна. Длинная ось левой верхней конечности правильная, укорочения нет. Мышечная сила в кисти нормальная. Нейрососудистых нарушений дистальнее левого локтевого сустава на момент осмотра нет. Признаков воспаления околоуставных тканей нет. Подмышечные лимфоузлы не пальпируются. Умеренно выраженная контрактура левого плечевого сустава. Пульс по отношению к правой верхней конечности одинаковый – 68 уд./мин.

Функциональное состояние сустава на момент предоперационного осмотра соответствовало 33 баллам по шкале UCLA [13]

На контрольных рентгенограммах от 4 декабря 2013 г. выявлен остеоартроз левого плечевого сустава II степени.

На контрольном МРТ от 4 декабря 2013 г. выявлены умеренные явления артроза акромиально-ключичного сочленения в стадии невыраженного обострения. МР-признаки артроза плечевого сустава I–II ст.

### ЗАКЛЮЧЕНИЕ

Наш опыт артроскопического лечения пациента с первичным синовиальным хондроматозом свидетельствует об эффективности выбранной тактики лечения. Пациент полноценно вернулся к повседневной жизни и к любительскому спорту.

### ОБСУЖДЕНИЕ

Для лечения первичного синовиального хондроматоза плечевого сустава выбирают малоинвазивный артроскопический метод с частичной синовэктомией [4, 7, 8], однако не всегда данный метод позволяет удалить все хондромные тела в плечевом суставе из-за больших размеров тел, что заставляет применить открытый способ удаления.

С целью наилучшего результата лечения данной группы пациентов необходимо на ранних этапах заболевания выявлять появление свободных хондромных тел, поскольку их присутствие в плечевом

суставе при движении верхней конечности вызывает непосредственный контакт с суставным хрящом головки плечевой кости и лопатки, что в дальнейшем приводит к его травматизации и формированию остеоартроза III степени и тугоподвижности. С целью диагностики наиболее информативно МРТ-исследование плечевого сустава, которое подтверждает наличие хондромных тел исключительно в полости сустава.

Во время операции необходимо полностью удалить свободные хондромные тела (артроскопическим или открытым способом) и в последующем отправить материал на гистологическое исследование. По окончании операции необходимо выполнить частичную синовэктомию и коагуляцию кровоточащих сосудов.

Адекватно выполненный объём оперативного вмешательства исключает возникновение рецидивов заболевания в раннем и отдалённом послеоперационном периодах. Пациент трудоспособен и может выполнять привычную физическую активность.

### ЛИТЕРАТУРА REFERENCES

1. Михайлов А.Н. Рентгеносемиотика и диагностика болезней человека. – Минск, 1989. – 564 с.  
Mikhaylov AN. (1989). X-ray symptomatology and diagnostics of human diseases [*Rentgenosemiotika i diagnostika bolezney cheloveka*]. Minsk, 564 p.
2. Рейнберг С.А. Рентгенодиагностика заболеваний костей и суставов. – М.: Медицина, 1964. – С. 554–559.  
Reinberg SA. (1964). X-ray diagnostics of bone and joint diseases [*Rentgenodiagnostika zabolevaniy kostey i sustavov*]. Moskva, 554-559.
3. Bloom R, Pattison JN (1951). Osteochondromatosis of the hip joint. *J Bone Joint Surg*, 33-B, 80-84.
4. Balasundaram A, Geist JR, Gordon SC, Klasser GD (2009). Radiographic diagnosis of synovial chondromatosis of the temporomandibular joint: A case report. *JCDA*, 75, 711-714.
5. Buess E, Friedrich B. (2001). Synovial chondromatosis of the glenohumeral joint: a rare condition. *Arch Orthop Trauma Surg*, 121 (1-2), 109-111.
6. Covall DJ, Fowble CD. (1994). Synovial chondromatosis of the biceps tendon sheath. *Orthop Rev*, 23 (11), 902-905.
7. Davis RI, Hamilton A, Biggart JD. (1998). Primary synovial chondromatosis: a clinicopathologic review and assessment of malignant potential. *Hum Pathol*, 29 (7), 683-688.
8. David T, Drez Jr DJ. (2000). Synovial chondromatosis of the shoulder and biceps tendon. *Orthopedics*, 23 (6), 611-613.
9. Fee Jr WE, Windhorst P, Wiggling R, Pang L. (1979). Synovial chondromatosis in the temporomandibular joint. *Otolaryngol Head Neck Surg*, 87, 741-748.
10. Fetsch JF. (2003). Tenosynovial (extraarticular) chondromatosis: an analysis of 37 cases of an underrecognized clinicopathologic entity with a strong predilection for the hands and feet and a high local recurrence rate. *Am J Surg Pathol*, 27 (9), 1260-1268.

11. Fowble VA, Levy HJ (2003). Arthroscopic treatment for synovial chondromatosis of the shoulder. *Arthroscopy*, 19 (1), E2.

12. Koyama J, Ito J, Hayashi T, Kobayashi F. (2001). Synovial chondromatosis in the temporomandibular joint complicated by displacement and calcification of

the articular disk: report of two cases. *Am J Neuroradiol*, 22, 1203-1206.

13. UCLA Shoulder rating scale. Available at: [http://www.orthopaedicscore.com/scorepages/ucla\\_shoulder\\_score.html](http://www.orthopaedicscore.com/scorepages/ucla_shoulder_score.html).

#### Сведения об авторах Information about the authors

**Монастырев Василий Владимирович** – кандидат медицинских наук, старший научный сотрудник научно-клинического отдела травматологии, врач травматолого-ортопедического отделения, ФГБНУ «Иркутский научный центр хирургии и травматологии» (664003, г. Иркутск, ул. Борцов Революции, 1; тел. (3952) 29-03-57; e-mail: vasyliy.monastyrev@gmail.com)  
**Monastyrev Vasily Vladimirovich** – Candidate of Medical Sciences, Senior Research Officer at the Clinical Research Department of Traumatology, Surgeon at the Department of Traumatology and Orthopedics, Irkutsk Scientific Centre of Surgery and Traumatology (664003, Irkutsk, ul. Bortsov Revolyutsii, 1; tel. (3952) 29-03-57; e-mail: vasyliy.monastyrev@gmail.com)

**Пусева Марина Эдуардовна** – кандидат медицинских наук, заведующая травматолого-ортопедическим отделением, ФГБНУ «Иркутский научный центр хирургии и травматологии»; доцент кафедры травматологии, ортопедии и нейрохирургии, Иркутская государственная медицинская академия последипломного образования – филиал ФГБОУ ДПО «Российская медицинская академия непрерывного профессионального образования» Минздрава России (тел. (3952) 29-03-65; e-mail: puseva@rambler.ru)

**Puseva Marina Eduardovna** – Candidate of Medical Sciences, Head of the Department of Traumatology and Orthopedics, Irkutsk Scientific Centre of Surgery and Traumatology; Associate Professor at the Department of Traumatology, Orthopedics and Neurosurgery, Irkutsk State Medical Academy of Postgraduate Education – Branch Campus of the Russian Medical Academy of Continuing Professional Education (tel. (3952) 29-03-65; e-mail: puseva@rambler.ru)

**Пonomаренко Николай Сергеевич** – младший научный сотрудник научно-клинического отдела травматологии, врач травматолого-ортопедического отделения, ФГБНУ «Иркутский научный центр хирургии и травматологии» (e-mail: ponomarenko@mail.ru)

**Ponomarenko Nikolay Sergeevich** – Junior Research Officer at the Clinical Research Department of Traumatology, Surgeon at the Department of Traumatology and Orthopedics, Irkutsk Scientific Centre of Surgery and Traumatology (e-mail: ponomarenko@mail.ru)

**Цалко Александр Сергеевич** – ординатор, ФГБНУ «Иркутский научный центр хирургии и травматологии» (e-mail: mederi@list.ru)

**Tsalko Aleksandr Sergeevich** – Resident Physician, Irkutsk Scientific Centre of Surgery and Traumatology (e-mail: mederi@list.ru)