

Спасич Т.А.¹, Решетник Л.А.², Соболева Н.Н.¹, Ковтонюк П.А.¹

ИЗМЕНЕНИЕ ЦВЕТА ЗУБНОЙ ЭМАЛИ В ПРОЦЕССЕ ОРТОДОНТИЧЕСКОГО ЛЕЧЕНИЯ

¹ Иркутская государственная медицинская академия последипломного образования – филиал ФГБОУ «Российская медицинская академия непрерывного профессионального образования» Минздрава России (664049, г. Иркутск, Юбилейный, 100, Россия)

² ФГБОУ ВО «Иркутский государственный медицинский университет» Минздрава России (664003, г. Иркутск, ул. Красного Восстания, 1, Россия)

Обобщённые научные исследования экспериментального и клинического характера отражают динамику изменения цвета зубов в наблюдениях только за короткий промежуток времени. Долговременных клинических наблюдений у людей прежде не проводилось. В этой связи считаем целесообразным привести длительное клиническое наблюдение за динамикой возникшего дисколорита зубов в процессе ортодонтического лечения. Изменение цвета зубной эмали является довольно редким осложнением, возникающим в процессе ортодонтического лечения. Данное осложнение наблюдалось у 18 ортодонтических пациентов, получавших лечение с января 2010 по декабрь 2016 гг. У каждого из них было выявлено по одному зубу с изменённым цветом. В период клинических наблюдений обнаруженные изменения зубной эмали были самостоятельно устранены в 4 из 14 зубов (28,5 %) и оставались без изменений цвета в 10 (71,5 %) зубах. Электроодонтодиагностика, проведённая в период первичного обнаружения изменения цвета зубной эмали, показала повышение порога чувствительности на 14,3 %, а к финальному осмотру данный показатель составил 21,4 %. Рентгенологические изменения во всех случаях отсутствовали как в момент обнаружения изменений, так и в момент финального обследования. В ортодонтической практике следует придерживаться тактики динамического наблюдения за изменёнными в цвете зубами, т. к. изменения являются транзиторными, и цвет может вернуться к первоначальному без дополнительного вмешательства.

Ключевые слова: ортодонтическое лечение, изменение цвета эмали, электроодонтодиагностика, динамическое наблюдение, пульпа

CHANGING THE COLOR OF TOOTH ENAMEL IN THE PROCESS OF ORTHODONTIC TREATMENT

Spasich T.A.¹, Reshetnik L.A.², Soboleva N.N.¹, Kovtonyuk P.A.¹

¹ Irkutsk State Medical Academy of Postgraduate Education – Branch Campus of the Russian Medical Academy of Continuing Professional Education (Yubileyniy 100, Irkutsk 664049, Russian Federation)

² Irkutsk State Medical University (ul. Krasnogo Vosstaniya 1, Irkutsk 664003, Russian Federation)

Teeth discoloration is a rare orthodontic complication during orthodontic treatment. We present 6-year clinical observation conducted from January 2010 till December 2016. The eighteen orthodontic patients with teeth discoloration took part in this observation. Four patients were excluded from the observation as their teeth discoloration were under orthodontic treatment. During clinical observation period, discovered discoloration was evaluated as «improved» in 4 out of 14 teeth (28.5 %), as «maintained» in 10 teeth (71.4 %). Electroodontodiagnosis conducted during the initial detection period of discoloration showed 14.3 % positivity, which improved to 21.4 % at the final follow-up. The radiological pictures of the teeth showed no abnormalities.

Thus, we can assume that teeth with one wide long root canal are more prone to damage to the pulp blood supply. Discoloration is also more frequent in the maxillary teeth, possibly due to the overjet relationship, which may increase susceptibility to trauma in the maxillary teeth.

We should keep dynamical observation in the orthodontic practice as teeth color could reverse to the initial without additional interference. If discoloration does not improve even after sufficient observation, it is necessary to start orthodontic treatment (endodontic, prosthetic) or bleaching. A patient should be informed that discoloration does not always indicate devitalization or pulp necrosis. Instead of “devitalization” or “pulp necrosis” we recommend to use the term “discoloration”.

Key words: teeth discoloration, ERT, dynamical observation, pulp, orthodontic treatment, transliteral discolor

ВВЕДЕНИЕ

Во время ортодонтического лечения цвет зубной эмали может измениться от серого до темно-коричневого. В исследовании, проведённом в 2014 г. O.L. González et al. [4], был описан случай 48-летнего мужчины с потемневшей эмалью верхнего центрального резца после 5 недель использования ортодонтической силы. Этот пациент не проходил курс никакого эндодонтического лечения. После

10 недель наблюдения дисколорит эмали исчез. Зуб не реагировал на температурные раздражители и перкуссию, а рентгеновский снимок показал картину полного здоровья. Этот случай был отнесён к транзиторному нарушению цвета эмали верхнего резца. Такие транзиторные дисколориты эмали обычно возвращаются в исходное состояние без каких-либо серьёзных осложнений. Рекомендуется только периодические последующие наблюдения у врача [5, 9].

Дисколорит эмали связывают с нарушением кровоснабжения, начавшимся некрозом пульпы зуба или её полной гибелью. J.J. Cho et al. [2] указывают, что такие явления единичны, и в своих исследованиях не приводят клинических данных, относящихся к некрозу пульпы.

В исследовании, проведенном профессором Y. Sano et al. [6], у 13 пациентов на верхних зубах использовалась непрерывная действующая сила. Было обнаружено, что пульпарное кровоснабжение значительно уменьшалось только во время использования силы, но затем, после её отмены, было восстановлено.

Нарушение начального кровообращения в пульпе в процессе ортодонтического лечения было доказано в ряде исследований методами лазерной доплеровской флоуметрии и микрогемодиализации. Кровоснабжение восстанавливалась после уменьшения ортодонтической силы. Метод лазерной доплеровской флоуметрии на сегодняшний день является распространённым инструментом для объективного контроля за микроциркуляцией в тканях и основан на измерении доплеровских сдвигов частот, возникающих после отражения излучения от ансамбля эритроцитов, движущихся с разными скоростями в мелких сосудах – артериолах, капиллярах и венах [3]. Скорость потока эритроцитов измеряется условных перфузионных единицах.

В исследованиях на животных было выявлено изменение пульпарного кровоснабжения, обусловленное превышением ортодонтической силы [1].

Изменение цвета зубной эмали является относительно редким феноменом, тем не менее, оно может стать причиной беспокойства пациента [7, 8]. Также не исключены конфликтные ситуации между доктором и пациентом.

Представленные сведения экспериментального и клинического характера отражают динамику изменения цвета зубов в наблюдениях исследователей только за короткий промежуток времени. Долговременных клинических наблюдений у людей прежде не проводилось. В этой связи считаем целесообразным привести длительное клиническое наблюдение за динамикой возникшего дисколорита зубов в процессе ортодонтического лечения.

ЦЕЛЬ ИССЛЕДОВАНИЯ

Клиническое наблюдение за изменением цвета зубной эмали в процессе длительного ортодонтического наблюдения.

МАТЕРИАЛЫ И ИСПОЛЬЗОВАННЫЕ МЕТОДЫ

Были проанализированы данные пациентов с обнаруженным изменением цвета зубной эмали во время прохождения ортодонтического лечения в период с 2010 по 2016 гг. Все пациенты проходили лечение у одного ортодонта, использовавшего традиционные ортодонтические техники, материалы и оборудование. В наблюдении не учитывались зубы пациентов, леченных методом ортогнатической хирургии, микроимплантантов, имевших травму в анамнезе. Изменение цвета зубной эмали обнару-

живали при стоматологических осмотрах в условиях естественного или искусственного освещения и фиксировали на внутриротовые снимки. Затем эти снимки предлагались для изучения двум независимым ортодонтам с временным интервалом не более двух недель. В случаях совпадения мнений экспертов об изменении цвета эмали эти зубы отбирались для последующего тщательного анализа. Всего было выявлено 18 зубов с дисколоритом эмали. В отношении них были выполнены следующие исследования: изучение показателей электроодонтодиагностики; рентгенологическое исследование в момент регистрации изменения цвета и по окончании ортодонтического наблюдения.

Сделанные внутриротовые фотографии были экспортированы в приложение PowerPoint и преобразованы в слайды с черным фоном. Внутриротовые снимки делались с помощью фотоаппарата Nikon B50, AF-S DX ED18-70.

Если зубная эмаль полностью или частично восстанавливала первоначальный цвет, это состояние было обозначено как «состояние улучшения» (рис. 1), а если цвет оставался прежним, это состояние обозначалось как «сохранение состояния» (рис. 2).

Если цвет эмали темнел, это состояние обозначалось как «состояние ухудшения».

Через две недели изменение цвета эмали повторно оценивалось вторым ортодонтom.

После обнаружения изменения цвета зубной эмали делались прицельные рентгенологические снимки и проводилась электроодонтодиагностика

РЕЗУЛЬТАТЫ ИССЛЕДОВАНИЯ

Изменение цвета зубной эмали было обнаружено на 18 зубах у 14 женщин и 4 мужчин. Средний возраст наблюдаемых пациентов составил 21 год (от 11 до 41 года). Различий по полу и возрасту с общим числом пациентов, получающих ортодонтическое лечение, не отмечено. Данное осложнение ортодонтического лечения встречается, по нашим данным, с частотой 1,6 %. Начальные симптомы изменения цвета эмали имели место в среднем на 11,5-й неделе от начала лечения, вариационный разброс – от 1-й до 23-й недели. Сохранение изменения цвета эмали от момента выявления продолжалось в среднем 22,5 недели; минимальная продолжительность составляла от 14 недель, максимальная – до 64 недель.

Изменение цвета эмали имело место на 5 центральных резцах верхней челюсти, 1 верхнечелюстном боковом резце, 7 клыках верхней челюсти, 3 нижнечелюстных резцах, 1 клыке нижней челюсти и 1 нижнечелюстном премоляре. Изменение цвета эмали на коренных зубах не было обнаружено.

Из клинических симптомов было выявлено следующее: 1 пациент отметил признаки лёгкой чувствительности зуба во время обнаружения нами изменения цвета; все остальные наблюдаемые не предъявляли субъективных жалоб ни в начале выявления изменения цвета эмали, ни конце наблюдения. Все пациенты были освидетельствованы педиатром или терапевтом для исключения соматических заболеваний, способных повлиять на изменение цвета эмали.

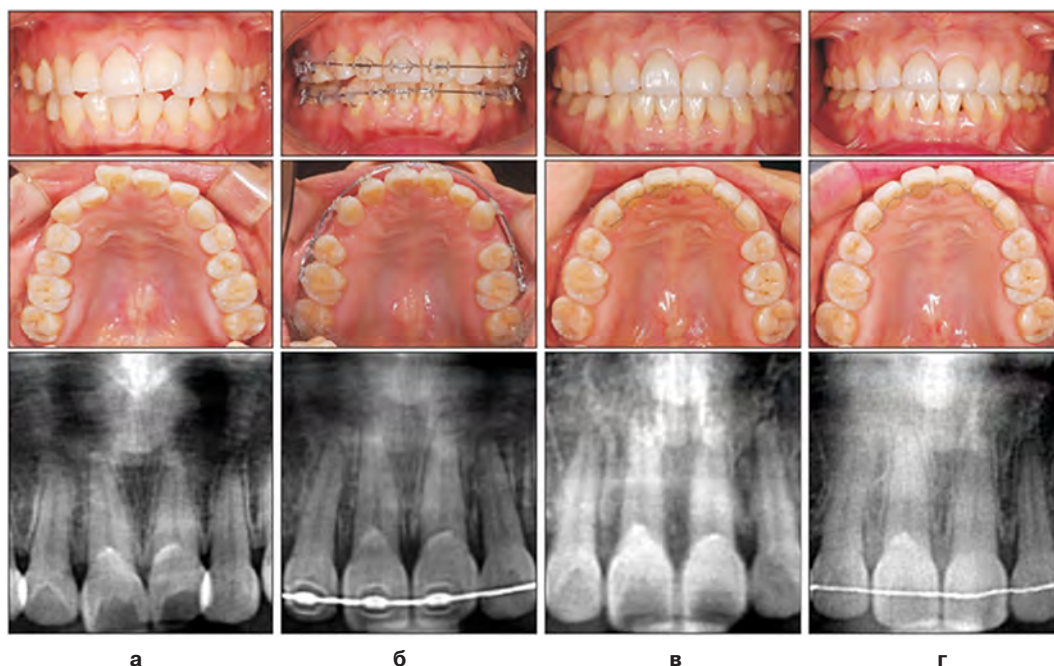


Рис. 1. Пример восстановления цвета зубной эмали (верхний правый центральный резец). **а** – начало лечения; **б** – начальная стадия обнаружения изменения цвета эмали; **в** – снятие брекетов; **г** – 58 месяцев после обнаружения изменения цвета зубной эмали.

Fig. 1. An example of “improved” tooth discoloration (maxillary right central incisor). **a** – start of the treatment; **b** – initial discovery of discoloration; **v** – debonding; **r** – 58 months after the initial discovery of discoloration.

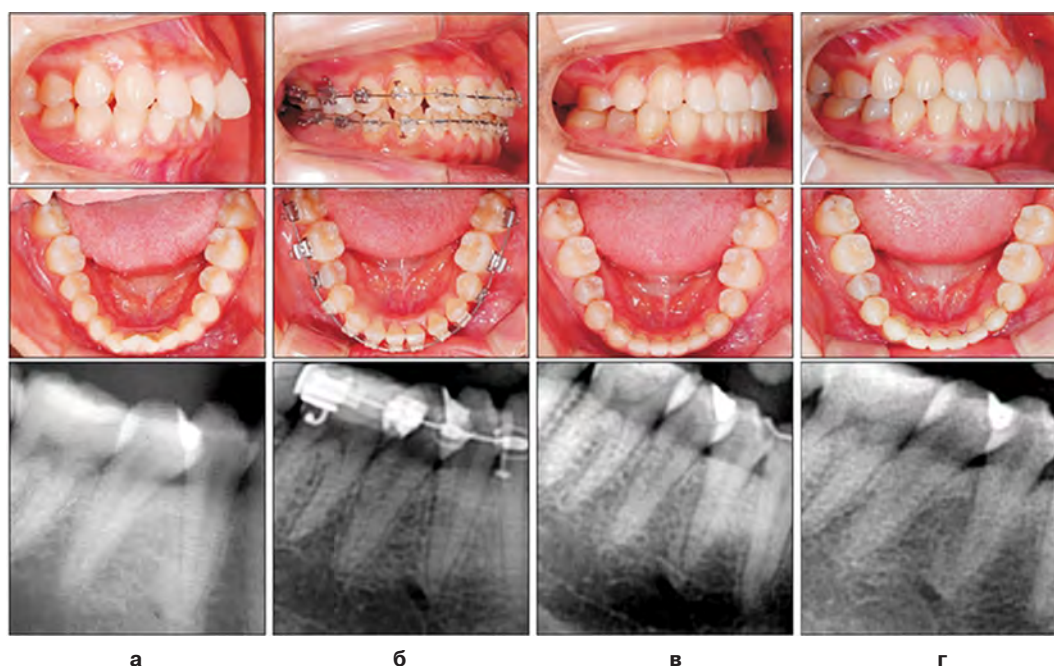


Рис. 2. Пример «сохранения состояния» изменения цвета зубной эмали (нижний правый второй премоляр). **а** – начало лечения; **б** – начальная стадия обнаружения изменения цвета зубной эмали; **в** – снятие брекетов; **г** – 45 месяцев после обнаружения изменения цвета зубной эмали.

Fig. 2. The example of “maintained” discoloration (mandibular right second premolar). **a** – start of the treatment; **b** – initial discovery of discoloration; **v** – debonding; **r** – 45 months after the initial discovery of discoloration.

Из 18 описываемых случаев 4 пациентов приняли самостоятельное решение о необходимости устранения возникшего дисколорита. Одному пациенту была зафиксирована коронка, двум проведено эндодонтическое лечение, а четвёртому проведена реставрация зуба для оптимизации цвета эмали. Эти пациенты были исключены из группы дальнейшего наблюдения.

При первичной и финальной рентгенодиагностике каких-либо аномалий зубов и периапикальных тканей выявлено не было. При электроодонтодиагностике у 10 пациентов не было выявлено изменений в показаниях, что свидетельствовало о сохранности пульпы зуба, у 4 пациентов пульпа не имела признаков витальности.

Таблица 1
Table 1

Краткое представление итоговых данных
Summary of total data

Кол-во	Номер зуба	Возраст пациента	Время от начала	Время завершения	Пол	Приостановка лечения	Симптомы	Лечение	Прогноз	ЗОД (1)	ЗОД (2)	R-снимок (1)	R-снимок (2)
1	21	22	23	64	Ж	да	нет	наблюдение	сохр.	-	-	п	п
2	33	12	13	20	Ж	да	нет	наблюдение	улуч.	-	-	п	п
3	11	35	7	55	Ж	да	нет	наблюдение	сохр.	-	-	п	п
4	13	17	18	41	Ж	да	нет	наблюдение	сохр.	+	+	п	п
5	42	15	20	29	М	нет	нет	эндодотическое	улуч.	-	-	п	п
6	13	12	9	52	Ж	да	нет	наблюдение	сохр.	-	-	п	п
7	12	23	1	14	Ж	да	нет	наблюдение	сохр.	-	-	п	п
8	41	41	13	18	Ж	да	нет	наблюдение	сохр.	-	+	п	п
9	13	14	10	41	Ж	да	нет	наблюдение	сохр.	-	-	п	п
10	21	17	9	29	Ж	нет	чувствительность	эндодотическое	другое	+	0	п	п
11	23	22	4	16	М	да	нет	коронка	другое	+	0	п	п
12	11	21	23	21	М	да	нет	наблюдение	сохр.	-	-	п	п
13	13	34	18	62	Ж	да	нет	наблюдение	улуч.	-	-	п	п
14	23	14	13	21	Ж	нет	нет	наблюдение	сохр.	-	-	п	п
15	21	16	7	52	Ж	да	нет	наблюдение	сохр.	+	-	п	п
16	23	35	9	19	Ж	да	нет	реставрация	сохр.	-	-	п	п
17	32	11	5	24	М	да	нет	наблюдение	сохр.	-	-	п	п
18	23	19	7	64	Ж	да	нет	наблюдение	сохр.	-	-	п	п

Примечание. Время, начальное – время обнаружения изменения цвета зубной эмали с начала лечения; Время, финальное – время с момента первичного обнаружения изменения цвета зубной эмали к моменту финального осмотра; Электроодонтодиагностика (1) – время проведения к моменту первичного обнаружения изменения цвета; Приостановка лечения – приостановка ортодонтического лечения; Да – приостановка была; Нет –приостановки не было; Электроодонтодиагностика (2) – время проведения к моменту финального осмотра; Данные первичных рентгенологических снимков – изменения на снимках в период первичного обнаружения изменения цвета зубной эмали; Данные финальных рентгенологических снимков – изменения на снимках в период финального осмотра; М – мужчины; Ж – женщины.

В процессе длительного ортодонтического лечения в условиях коррекции лечения и ослабления ортодонтической силы у 4 пациентов цвет эмали зуба восстановился, у 10 пациентов сохранялось изменение цвета эмали.

ОБСУЖДЕНИЕ ПОЛУЧЕННЫХ РЕЗУЛЬТАТОВ

В сравнении с другими ортодонтическими осложнениями, такими как резорбция корня, рецессия десневого края, кариес в стадии белого пятна, обнажение корней, изменение цвета зубной эмали встречается редко. Тем не менее, любой ортодонт может столкнуться с этим осложнением.

Из 18 исследованных зубов с изменением цвета эмали количество клыков верхней челюсти (7) и верхних центральных резцов (5) было самым большим, изменение цвета эмали на коренных зубах не было обнаружено. Таким образом, можно предположить, что зубы с одним широким длинным корневым каналом более подвержены повреждению пульпарного кровоснабжения. У коренных зубов имеется несколько корневых каналов, что снижает степень повреждение пульпарного кровоснабжения.

Изменение цвета зубной эмали было более частым на верхних фронтальных зубах. Вероятнее всего, это связано с особенностями ортодонтической патологии, в частности, с глубоким травмирующим резцовым перекрытием.

Восстановление цвета эмали может пройти без какого-либо лечения. Таким образом, при постоянном осмотре зубов изменение цвета зубной эмали может быть обнаружено с высокой степенью вероятности.

Одним из ограничений этого исследования были установленные научные стандарты объективности для определения степени изменения цвета зубной эмали. Такое высокотехнологичное оборудование, как спектрорадиометры, трёхцветные калориметры и спектрофотометры, используется для измерения изменения цвета с достоверной научной точностью. Тем не менее, самым целесообразным и доступным существующим методом является сравнение цвета зубной эмали с помощью внутриротовых снимков.

Количество пациентов с изменённой зубной эмалью было подсчитано только с учётом зубов, к которым прилагались ортодонтические силы (частичное ортодонтическое лечение, съёмные ортодонтические аппараты для сменного прикуса и брекететы, установленные в момент начала лечения).

Наблюдение за всеми этими зубами в течение долгих лет является очень трудоёмкой работой.

Можно ли полагать, что витальность пульпы ухудшается при изменении цвета эмали?

Витальность пульпы необходимо оценивать на основе комплексного подхода, учитывая анамнез пациента, данные клинических осмотров, включая определение жизнеспособности пульпы и рентгенологические снимки.

На начальной стадии обнаружения изменения цвета зубной эмали данные электроодонтодиагностики показали отрицательный ответ (85,7 %). Такие симптомы, как боль, чувствительность, отёк мягкой тканей, в большинстве случаев отсутствовали, за

исключением наличия на зубах чувствительности средней степени тяжести.

Все сделанные рентгеновские снимки не выявляли патологии. При заключительном осмотре ни на одном из рентгенологических снимков не было обнаружено признаков отклонения от нормы.

В соответствии с данными электроодонтодиагностики три зуба с отрицательным ответом на начальной стадии обнаружения изменения цвета эмали позднее показали положительный ответ и в одном случае была отмечена обратная тенденция (изменение положительного ответа на отрицательный).

Ортодонтическое смещение зубов может стать причиной возникновения биологических реакций в периодонтальной связке и пульпе зуба и развития переходящих нарушений состояний верхнего зуба. При развитии такого состояния на его начальной стадии будет отмечаться рентгенологическое расширение периодонтальной связки, наличие небольших участков и околоверхушечное рентгенологическое разрежение пародонта, что может стать причиной изменения цвета зубной эмали. Розовая окраска эмали обусловлена не кровоизлиянием, а прорастанием в зубную полость грануляционной ткани из периодонтальной щели после гибели пульпы в результате разрыва сосудисто-нервного пучка.

Тем не менее, эти изменения являются временными, и в повреждённой ткани обычно проходит спонтанный процесс восстановления без нанесения постоянного повреждения пульпы. Требуется длительное время для восстановления, и процесс репарации после устранения первоначальной причины может занимать до 1 года.

Бывает, что эта рекомендация не учитывается, и по настоянию пациента проводится восстанавливающее цвет эндодонтическое лечение, отбеливание или протезирование. При проведении этого исследования мы исключили четыре случая, при которых проводилось такое лечение.

Изменение цвета зубной эмали – это обратимое состояние, в отличие от некроза пульпы.

Термин «изменение цвета зубной эмали» используется для представления симптома, но не патологического явления.

Рассматривая все вышеперечисленные факторы, мы можем предположить, что изменение цвета зубной эмали не всегда указывает на некроз или гибель пульпы зуба.

ВЫВОДЫ

Исходя из данных, полученных в ходе наблюдения, можно сделать следующие рекомендации:

1. При обнаружении изменения цвета зубной эмали прежде всего необходимо тщательно изучить изменение цвета зубной эмали и отсрочить ортодонтическое лечение. Возможно, следует уменьшить или убрать ортодонтическую нагрузку для восстановления пульпарного кровоснабжения.

2. Если после тщательного наблюдения цвет эмали не улучшается, то необходимо приступить к эндодонтическому лечению, протезированию или отбеливанию.

3. Необходимо проинформировать пациента о том, что изменение цвета зубной эмали не всегда является симптомом гибели пульпы.

4. Вместо терминов «некроз пульпы» или «гибель пульпы» рекомендуется использовать термин «изменение цвета зубной эмали».

ЛИТЕРАТУРА REFERENCES

1. Chahande RK, Patil SS, Gade V, Meshram R, Chandhok DJ, Thakur DA. (2017). Spectrophotometric analysis of crown discoloration induced by two different sealers: An in vitro study. *Indian J Dent Res*, 28 (1), 71-75. doi: 10.4103/ijdr.IJDR_630_16.

2. Cho JJ, Efstratiadis S, Hasselgren G. (2010). Pulp vitality after rapid palatal expansion. *Am J Orthod Dentofacial Orthop*, 137, 254-258.

3. Devji TJ. (2017). Dentifrices specifically formulated for tooth whitening reduce extrinsic tooth surface discoloration *Am Dent Assoc*. pii: S0002-8177(17)30596-2. doi: 10.1016/j.adaj.2017.06.037.

4. González OL, Vera J, Orozco MS, Mancera JT, González KV, Malagón GV. (2014). Transient apical break-

down and its relationship with orthodontic forces: a case report. *J Endod*, 40, 1265-1267.

5. Kumar A, Kumar V, Singh J, Hooda A, Dutta S. (2012). Drug-induced discoloration of teeth: an updated review. *Indian Clin Pediatr (Phila)*, 51 (2), 181-185. doi: 10.1177/0009922811421000. Epub 2011 Sep 13.

6. Sano Y, Ikawa M, Sugawara J, Horiuchi H, Mitani H. (2002). The effect of continuous intrusive force on human pulpal blood flow. *Eur J Orthod*, 24, 159-166.

7. Santos LG, Felipe WT, Souza BD, Konrath AC, Cordeiro MM, Felipe MC. (2017). Crown discoloration promoted by materials used in regenerative endodontic procedures and effect of dental bleaching: spectrophotometric analysis. *J Appl Oral Sci*, 25 (2), 234-242. doi: 10.1590/1678-77572016-0398.

8. Todd M, Brackett W, Romero M. (2017). Correction of a single discolored anterior tooth due to internal resorption: a clinical report. *Compend Contin Educ Dent*, 38 (5), 13-16.

9. Xavier SR, Pilownic KJ, Gastmann AH, Echeverria MS, Romano AR, Geraldo Pappen F. (2017). Bovine tooth discoloration induced by endodontic filling materials for primary teeth. *Int J Dent*, 7401962. doi: 10.1155/2017/7401962.

Сведения об авторах Information about the authors:

Спасич Татьяна Анатольевна – кандидат медицинских наук, ассистент кафедры стоматологии детского возраста и ортодонтии, Иркутская государственная медицинская академия последипломного образования – филиал ФГБОУ ДПО «Российская медицинская академия непрерывного профессионального образования» Минздрава России (669079, г. Иркутск, Юбилейный, 100; e-mail: miladent@mail.ru)

Spasich Tatiana Anatolievna – Candidate of Medical Sciences, Teaching Assistant of the Department of Pediatric Dentistry and Orthodontics, Irkutsk State Medical Academy of Postgraduate Education – Branch Campus of the Russian Medical Academy of Continuing Professional Education (664079, Irkutsk, Yubileyniy, 100; e-mail: miladent@mail.ru)

Решетник Любовь Александровна – доктор медицинских наук, профессор, заведующая кафедрой детских болезней, ФГБОУ ВО «Иркутский государственный медицинский университет» Минздрава России (664003, г. Иркутск, ул. Красного Восстания, 1; тел. (3952) 21-87-72; e-mail: Lreshetnik@yandex.ru)

Reshetnik Lyubov Aleksandrovna – Doctor of Medical Sciences, Professor, Head of the Department of Pediatric Diseases, Irkutsk State Medical University (664003, Irkutsk, ul. Krasnogo Vosstaniya, 1; e-mail: lreshetnik@yandex.ru)

Соболева Наталья Николаевна – кандидат медицинских наук, доцент, заведующая кафедрой стоматологии детского возраста и ортодонтии, Иркутская государственная медицинская академия последипломного образования – филиал ФГБОУ ДПО «Российская медицинская академия непрерывного профессионального образования» Минздрава России (e-mail: soboleva-ort@nm.ru)

Soboleva Natalya Nikolaevna – Candidate of Medical Sciences, Head of the Department of Pediatric Dentistry and Orthodontics, Irkutsk State Medical Academy of Postgraduate Education – Branch Campus of the Russian Medical Academy of Continuing Professional Education (e-mail: soboleva-ort@nm.ru)

Ковтонюк Пётр Алексеевич – кандидат медицинских наук, доцент кафедры стоматологии детского возраста и ортодонтии, филиала Иркутская государственная медицинская академия последипломного образования – филиал ФГБОУ ДПО «Российская медицинская академия непрерывного профессионального образования» Минздрава России (e-mail: kovtonuk00@mail.ru)

Kovtonyuk Petr Alekseevich – Candidate of Medical Sciences, Associate Professor at the Department of Pediatric Dentistry and Orthodontics, Irkutsk State Medical Academy of Postgraduate Education – Branch Campus of the Russian Medical Academy of Continuing Professional Education (e-mail: kovtonuk00@mail.ru)