

Вайнер Ю.С. ¹, Атаманов К.В. ¹, Шидловская Е.В. ²

ПРОФИЛАКТИКА НЕСОСТОЯТЕЛЬНОСТИ ТОНКОКИШЕЧНОГО АНАСТОМОЗА В УСЛОВИЯХ ПЕРИТОНИТА (ЭКСПЕРИМЕНТАЛЬНОЕ ИССЛЕДОВАНИЕ)

¹ ФГБОУ ВО «Новосибирский государственный медицинский университет» Минздрава России
(630091, г. Новосибирск, Красный проспект, 52, Россия)
² ГБУЗ НСО «Городская клиническая больница № 1»
(630047, г. Новосибирск, ул. Залесского, 6, Россия)

Обоснование. Несостоятельность анастомозов, сформированных на органах желудочно-кишечного тракта, является причиной послеоперационного перитонита у более 35 % больных и приводит к смерти половины этих пациентов. До настоящего времени не разработана методика, способная исключить образование тонкокишечных свищей, как последствия несостоятельности.

Цель исследования – анатомически обосновать и разработать в эксперименте в условиях гнойного перитонита способ формирования кишечного анастомоза «конец-в-конец» с пересечением кишки под углом 60° с применением фотодинамической терапии для снижения риска развития несостоятельности кишечных швов и послеоперационного перитонита.

Методы. Исследование проводилось в два этапа – анатомический и экспериментальный. Анатомический раздел – микроморфологически изучались фрагменты тонкой кишки 20 пациентов, умерших от перитонита. Экспериментальный раздел – проведены операции у 100 крыс линии Вистар, разделённых на 3 группы. Выполняли моделирование перитонита, далее на 2-е сутки формировали тонкокишечный анастомоз в различных модификациях, на 7-е сутки животных выводили из эксперимента. Исследование проведено с 1.02.2017 г. по 1.09.2017 г. Сравнивалась послеоперационная летальность, число случаев несостоятельности анастомоза, развития абдоминальных абсцессов. Статистическая обработка данных проводилась в соответствии с требованиями для рукописей, подаваемых в медицинские журналы.

Результаты. Количество и площадь сосудов на срезах тонкой кишки человека под углом 60° существенно больше, чем при её пересечении под углом 90°, что способствует улучшению кровоснабжения шовной полосы. Экспериментально выявлено, что в группе животных, которым анастомоз формировался с пересечением кишки под углом 60° и после этого подвергался фотодинамической обработке, летальность, число несостоятельств и абдоминальных абсцессов были наименьшими.

Заключение. Способ формирования тонкокишечного анастомоза с пересечением обеих петель кишки под углом 60° и последующим проведением фотодинамической терапии на анастомоз позволяет снизить вероятность его несостоятельности и развития абдоминальных абсцессов.

Ключевые слова: перитонит, несостоятельность анастомоза, фотодинамическая терапия

PREVENTION OF INTESTINAL ANASTOMOTIC LEAKAGE IN CASE OF PERITONITIS (EXPERIMENTAL RESEARCH)

Vayner Yu.S. ¹, Atamanov K.V. ¹, Shidlovskaya E.V. ²

¹ Novosibirsk State Medical University
(Krasnyi Prospekt 52, Novosibirsk 630091, Russian Federation)
² City Clinical Hospital N 1
(ul. Zaleskogo 6, Novosibirsk 630047, Russian Federation)

Background. The problem of development of postoperative complications after operations on the organs of the gastrointestinal tract is extremely important. Failure of intestinal suture, formed in the presence of peritonitis develops from 2.8 to 32 % of patients.

Aim. To improve immediate outcomes in the formation of a small intestine anastomosis in conditions of purulent peritonitis.

Materials and methods. We conducted immunohistochemical examination of biopsy specimens of the small intestine of 20 patients died of peritonitis and compared the area of the vascular bed in different types of intestinal wall section. The experimental operations were performed in 100 Wistar rats. On the background of established models of peritonitis we performed different variants of small bowel anastomosis, including one with the use of photodynamic therapy. On the 6th day after the surgery, animals were sacrificed, and histological examination of the anastomoses was conducted.

Results. Suture strip in the section of the small intestine made at the angle of 60° is supplied substantially better than in the section made at the angle of 90°. The experiment confirmed that the suggested method of anastomosis showed the best results.

Conclusion. When one forms the “end-to-end” anastomosis in the small intestine in conditions of purulent peritonitis, it is reasonable to cross the intestinal wall at the angle of 60° and to perform photodynamic therapy on the formed anastomosis.

Key words: peritonitis, anastomotic leak, photodynamic therapy

ОБОСНОВАНИЕ

Несостоятельность анастомозов, сформированных на органах желудочно-кишечного тракта, яв-

ляется причиной послеоперационного перитонита у 38–40 % больных и в 40–60 % случаев приводит к смерти [2]. Сепсис развивается в 40–78 % случаев

острого перитонита, при этом летальность, обусловленная развитием полиорганной недостаточности, возрастает до 60 % и более [5]. При формировании кишечного анастомоза в условиях перитонита результаты операций оставляют желать лучшего. Несмотря на прогресс хирургии ЖКТ, связанный с применением мощных антибиотиков, новых шовных материалов, аппаратного формирования межкишечных анастомозов, проблема несостоятельности швов кишечной стенки, к сожалению, до сих пор актуальна [3, 4]. Несостоятельность кишечного шва на фоне перитонита после операций на желудке и двенадцатиперстной кишке имеет место в 1,5–3 % наблюдений, после операций на тонкой кишке – в 2,8–8,7 % и после операций на толстой кишке – в 4–32 % случаев, летальность при несостоятельности швов анастомоза достигает 70 % [11]. Выделены основные принципы, соблюдение которых достоверно ведёт к снижению риска развития несостоятельности анастомоза: адекватная мобилизация кишки и качественное сопоставление краёв анастомоза; адекватное кровоснабжение краёв анастомоза; предупреждение инфицирования или фекальной контаминации; в шов анастомоза должны быть захвачены все слои кишечной стенки, особенно важен захват подслизистого слоя; отсутствие натяжения в зоне анастомоза; отсутствие дистальной обструкции; качественная предоперационная подготовка просвета кишки; адекватный нутритивный статус больного [7]. При этом техника формирования анастомоза – ручной шов, либо применение хирургических степлеров в условиях экстренной хирургии, по данным некоторых авторов, не играет существенной роли – процент несостоятельств радикально не отличается, как и количество сформировавшихся послеоперационных абсцессов и число летальных исходов [12]. Многие клиники предпочитают в условиях перитонита формировать анастомозы на тонкой кишке в исключительных случаях, дабы избежать тяжёлых последствий несостоятельности. При этом проблемный участок тонкой кишки выводится на брюшную стенку в виде концевой либо петлевой илеостомы [9]. Подобная тактика может снизить смертность от перитонита и его последствий, однако формирование энтеростомы имеет свои осложнения (начиная от мацерации кожи по окружности стомы и заканчивая водно-электролитными нарушениями, приводящими к летальному исходу) [6]. Реконструктивные операции, предпринимаемые для ликвидации энтеростомы и колостомы, в 10 % случаев оканчиваются несостоятельностью сформированных анастомозов, при этом каждый десятый из этих пациентов умирает [10]. Имеется мнение о преимуществе тактики ушивания перфораций над резекцией тонкой кишки с анастомозом [13]. Лечение несостоятельности межкишечного анастомоза – тяжёлая проблема для любого хирурга. Развитие этого осложнения резко усугубляет течение основного заболевания и в несколько раз повышает риск летального исхода [1]. При развитии несостоятельности анастомоза стоимость лечения пациента возрастает почти в 3 раза [8].

Вышеизложенные данные свидетельствуют о том, что в настоящее время проблема несостоятель-

ности кишечных анастомозов стоит достаточно остро и отсутствует единая общепринятая тактика при решении вопроса о формировании тонкокишечного шва в условиях перитонита. В настоящем исследовании изучен модифицированный способ формирования тонкокишечного анастомоза в условиях перитонита, дополненный проведением фотодинамической терапии на линию кишечного шва.

ЦЕЛЬ ИССЛЕДОВАНИЯ

Улучшить непосредственные исходы при формировании тонкокишечного анастомоза в условиях гнойного перитонита.

ЗАДАЧИ ИССЛЕДОВАНИЯ

Разработать в условиях модели экспериментального гнойного перитонита методику формирования тонкокишечного анастомоза «конец-в-конец» с пересечением кишки под углом 60°. Изучить результаты проведения фотодинамической терапии (ФДТ) на сформированный анастомоз. Анатомически обосновать улучшение кровоснабжения шовной полосы анастомоза при проведении среза кишечной стенки под углом 60°.

МАТЕРИАЛЫ И МЕТОДЫ

Дизайн исследования: исследование проведено в два этапа – анатомический и экспериментальный.

Анатомический раздел включал изучение 40 образцов подвздошной кишки (до 80 см от слепой кишки), взятой от трупов 20 пациентов, умерших на фоне наличия распространённого перитонита в ГБУЗ НСО ГКБ № 1 за период с 1.08.2016 г. по 1.07.2017 г. Средний возраст пациентов составил 69,2 года. Забор кишки производился в пределах 24 часов после смерти. Взятая кишка пересекалась под углом 90° (прямой срез) и 60° (косой срез). После фиксации в 10% формалине и проводки с окраской гематоксилином и эозином выполняли иммуногистохимическое исследование с антителами к CD-34 антигену (Vecton Dickinson and Company, США), локализирующемуся в сосудистом эндотелии. Из полученного материала выделено две группы: 1-я группа (группа сравнения) – 20 препаратов кишки с прямым срезом, 2-я группа (исследуемая) – 20 препаратов кишки с косым срезом. Далее на микроскопе «Карл Цейс» изучали препараты при увеличении $\times 630$ и $\times 400$. Осуществляли замеры площади артерий и вен и подсчитывали их количество на мм² среза.

Экспериментальный раздел: использовали крыс-самок линии Вистар возрастом 4–6 месяцев, весом 250–350 г, разделённых на 3 группы. Моделирование перитонита всем животным выполняли по единой методике – лапаротомия под масочным эфирным наркозом, рассечение подвздошной кишки до 1/3 диаметра. Химус наносили на париетальную брюшину, лапаротомную рану ушивали наглухо. Через 24 часа выполняли релапаротомию. У всех животных имелась картина разлитого гнойного перитонита. Производили циркулярное иссечение участка тонкой кишки с отступом на 5 мм от дефекта.

В контрольной группе ($n = 41$) формировали анастомоз «конец-в-конец» с пересечением кишки под углом 90° (классическая методика).

В первой исследуемой группе ($n = 29$) серозную оболочку кишки в зоне резекции обрабатывали 0,3% водным раствором метиленового синего (аппликационная фотосенсибилизация), анастомоз выполняли с пересечением кишечной стенки под углом 60° (рис. 1). После завершения шва проводили обработку фотосенсибилизированного анастомоза энергией полупроводникового лазера длиной волны 662 нм при выходной мощности 200 мВт для достижения плотности дозы энергии 20–25 Дж/см².

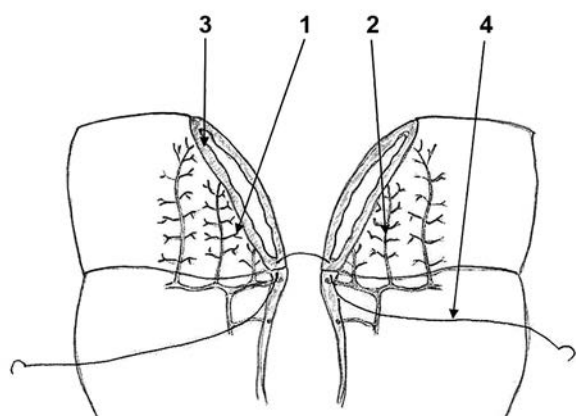


Рис. 1. Формирование анастомоза «конец-в-конец» под углом 60° . 1 – ветви прямых сосудов, 2 – прямые сосуды, 3 – линия среза кишечной стенки, 4 – шовная нить.

Fig. 1. The formation of end-to-end anastomosis at the angle of 60° . 1 – branches of straight vessels, 2 – straight vessels, 3 – a line of the intestinal wall slice, 4 – suture filament.

Во второй исследуемой группе ($n = 30$) также формировали анастомоз с косым срезом кишки, но без фотодинамической обработки.

Во всех группах использовали полипропиленовую нить 8/0 на круглой атрауматичной игле, анастомоз выполняли однорядным непрерывным обвивным швом. Специальную оптику не применяли. Брюшную полость ушивали наглухо. Антибактериальную терапию не проводили. Животные получали стандартный рацион вивария. Умерших до 7-х суток подвергали аутопсии с выявлением причины смерти, отдельно выделяя несостоятельность анастомоза. На 7-е сутки доживших животных выводили из эксперимента путём передозировки

диэтилового эфира. Основным исходом считали наступление несостоятельности анастомоза, формирование абсцессов брюшной полости без несостоятельности. Определяли состояние анастомоза, наличие абдоминальных абсцессов, забирали для изучения анастомоз. Гистологическое исследование анастомоза проводили с окраской препаратов гематоксилином и эозином, при увеличении $\times 400$ и $\times 630$. Выполняли подсчёт нейтрофильных лейкоцитов и клеток фибробластического ряда (среднее из 10 полей зрения).

Эксперименты на животных выполняли, следуя правилам гуманного обращения с животными, регламентированными «Правилами проведения работ с использованием экспериментальных животных» (Приложение к приказу Министерства здравоохранения СССР № 755 от 12.08.1977 г.). Исследование одобрено комитетом по этике ГБУЗ НСО ГКБ № 1, протокол № 7 от 28.07.2016 г.

Количественные данные микроморфологических исследований отражали в виде медианы и интерквартильного интервала Me (LQ; UQ) и сравнивали с применением критерия Манна – Уитни. Для описания клинических результатов эксперимента использовали двусторонний точный критерий Фишера. Для вычислений использовали программу Statistica 6.0 (StatSoft, USA). Если интервал p был меньше 0,05, то разницу показателей отмечали, как статистически достоверную.

РЕЗУЛЬТАТЫ ИССЛЕДОВАНИЯ

Анатомический раздел

Количество артерий на мм² площади среза при использовании среза кишки под углом 60° в подслизистом слое больше на 56 %, а в мышечном слое – больше на 48 %, по сравнению с группой сравнения ($p = 0,008$), где использовалось пересечение кишки под углом 90° (табл. 1). Также в исследуемой группе число вен мышечного слоя на 88,8 %, а подслизистого слоя – на 40,9 % больше, чем в группе сравнения. Площадь артерий на мм² площади среза в подслизистом слое кишки в исследуемой группе больше в 4,2 раза, а в мышечном слое – в 4,4 раза больше, чем в группе сравнения ($p = 0,004$) (табл. 2). Площадь вен подслизистого слоя в группе исследования в 2,7 раза, а в мышечном слое – в 2,2 раза больше, чем в группе сравнения.

Экспериментальный раздел

В первой исследуемой группе из 29 животных умерло 5, т.е. летальность составила 17,2 %. Однако,

Число сосудов кишечной стенки на мм² площади среза

The number of vessels of the intestinal wall in mm² of the slice

Таблица 1

Table 1

Слой	Мышечный слой Me, (LQ; UQ)		Подслизистый слой Me, (LQ; UQ)	
	Венулы	Артериолы	Венулы	Артериолы
Группа сравнения	27 (21; 33,5)	30 (20,5; 36,5)	44 (35,5; 51,5)	45,5 (39,5; 52)
Группа исследования	51 (43; 57,5)	44,5 (37,5; 50,5)	62 (55; 69,5)	71 (61; 79,5)

Таблица 2

Площадь сосудов кишечной стенки на мм² среза

The area of the vessels of the intestinal wall in mm² of the slice

Table 2

Слои Группы	Мышечный слой Me, (LQ; UQ)		Подслизистый слой Me, (LQ; UQ)	
	Венулы, мкм ²	Артериолы, мкм ²	Венулы, мкм ²	Артериолы, мкм ²
Группа сравнения	32330 (24511; 36994)	7053 (5953; 7487)	113769 (91199; 136159)	23448 (20626; 28638)
Группа исследования	73304 (69237; 82303)	31122 (28503; 37439)	315045 (305301; 323737)	99454 (84907; 110961)

по данным аутопсии, только у 2 крыс (6,9 %) зарегистрирована несостоятельность анастомоза (табл. 3). Эти животные умерли на 5-е сутки, что согласуется с известными сроками развития несостоятельности кишечных швов. Остальные 3 крысы умерли в 1-2-е сутки, вероятной причиной смерти было нарушение сердечной и дыхательной деятельности на фоне имевшегося перитонита. 24 животных дожили до 6-х суток после операции, у них со 2-х суток отмечался стул. Следует отметить, что у животных, выведенных из эксперимента на 6-е сутки после формирования анастомоза, на аутопсии отмечался маловыраженный спаечный процесс в брюшной полости, признаков прогрессирующего перитонита не отмечалось. Все забранные для исследования тонко-тонкокишечные анастомозы были проходимы, не выявлено интраабдоминальных абсцессов. По линии анастомоза имелся плотный соединительнотканый рубец. Приводящая петля тонкой кишки не была расширена, что свидетельствует об отсутствии нарушения пассажа химуса через анастомоз.

Во второй исследуемой группе из 30 животных до выведения из эксперимента дожили 24, летальность составила 20 % (6 особей). Из них у 2 крыс на аутопсии выявлена несостоятельность анастомоза с прогрессирующим перитонитом. Эти животные погибли на 4-5-е сутки. 4 особи умерли в 1-2-е сутки. У 24 крыс, выведенных из эксперимента на 6-е сутки, на аутопсии отмечено отсутствие расширения приводящей петли анастомоза, спаечный процесс в брюшной полости был умеренно выражен. По линии анастомоза отмечался рыхлый рубец, к нему был подпаян сальник. Интраабдоминальные абсцессы выявлены в 7 случаях, они располагались рядом с анастомозом, под прядями сальника и содержали жидкий гной, без примеси кишечного отделяемого.

Летальность в контрольной группе экспериментальных животных ($n = 41$) составила 39 % ($n = 16$). При этом несостоятельность анастомоза на аутопсии была выявлена у 12 крыс из 16, они погибли на 4-5-е сутки после операции. Таким образом, число несостоятельств составило 30,7 %. Также в данной группе ещё 4 животных умерло в 1-2-е сутки после операции формирования анастомоза на фоне прогрессирующего перитонита. У них на аутопсии анастомозы были состоятельными. У особей, выведенных из эксперимента на 6-е сутки, на аутопсии отмечался выраженный спаечный процесс в брюшной полости, в части случаев приводивший к деформации анастомоза. Приводящая петля была расширена, что свидетельствовало о нарушении пассажа химуса через анастомоз. В 20 случаях выявлены мелкие интраабдоминальные абсцессы, расположенные рядом с анастомозом, что служило признаком продолжающегося перитонита, несмотря на состоятельность анастомоза, что согласуется с теорией «биологической проницаемости».

По частоте несостоятельности анастомоза между обеими исследуемыми группами разницы не выявлено (двусторонний точный критерий Фишера $p_{1-2} = 1$). Между первой группой исследования и контрольной группой, а также между второй исследуемой и контрольной группами отмечены достоверные различия, частота несостоятельности в группах исследования существенно снизилась (двусторонний точный критерий Фишера $p_{1-3} = 0,029$, $p_{2-3} = 0,029$).

В первой исследуемой группе абдоминальных абсцессов не выявлено, во второй исследуемой группе их обнаружено 7 (двусторонний точный критерий Фишера $p_{1-2} = 0,047$). Разница между второй исследуемой (7 абсцессов) и контрольной группами (20 абсцессов) также достоверна (двусторонний точный критерий Фишера $p_{2-3} = 0,0005$).

Таблица 3

Результаты операций у экспериментальных животных

Table 3

Results of operations in the experimental animals

Исходы Группы	Общая летальность	Летальность от несостоятельности кишечных швов	Наличие абдоминальных абсцессов на 6 сутки
Первая исследуемая группа, $n = 29$	5 (17,2 %)	2 (6,9 %)	0 (0 %)
Вторая исследуемая группа, $n = 30$	6 (20 %)	2 (6,6 %)	7 (23,3 %)
Контрольная группа, $n = 41$	16 (39 %)	12 (30,7 %)	20 (48,7 %)

Таблица 4
Данные морфологического исследования тонкокишечных анастомозов – указано число клеток в поле зрения
Table 4

Клетки	Нейтрофилы подслизистого слоя Me (LQ; UQ)	Нейтрофилы мышечного слоя Me (LQ; UQ)	Фибробласты подслизистого слоя Me (LQ; UQ)	Фибробласты мышечного слоя Me (LQ; UQ)
Первая исследуемая группа	40,7 (34,5; 46,1)	27,85 (23,65;33,25)	22,7 (19,9; 24,15)	25,7 (24,45; 27,7)
Вторая исследуемая группа	47,4 (45,85; 48,9)	44,3 (42,15; 46,75)	14,7 (13,95;16,35)	23,65 (22,6;24,35)
Контрольная группа	49,5 (46,55; 54,25)	44,4 (41,9; 50,1)	13 (11,3; 15,7)	21,6 (19,8; 23,5)

Микроморфологические исследования кишечных анастомозов

Уровень нейтрофилов в подслизистом слое кишечной стенки в зоне анастомоза был наименьшим в группе, где применялся косой срез кишечной стенки и ФДТ по сравнению с контрольной группой, разница составила 21,6 %. Во второй исследуемой группе (косой срез кишки без ФДТ), уровень нейтрофильных лейкоцитов подслизистого слоя был существенно выше (на 16,4 %), а максимальным этот показатель оказался в контрольной группе (табл. 4).

Число нейтрофилов мышечного слоя в контрольной и второй исследуемой группах оказалось на 59 % выше, чем в первой исследуемой группе. При этом достоверной разницы по данному показателю между группами, где не проводилась ФДТ, не отмечено. Количество фибробластов в подслизистом слое первой исследуемой группы было максимальным – на 74,6 % больше, чем в контроле ($p = 0,0009$) и на 54,4 % больше, чем во второй исследуемой группе ($p = 0,001$). Аналогичная закономерность отмечена и в мышечном слое.

ОБСУЖДЕНИЕ

Из вышеизложенного следует, что при проведении косого среза кишки под углом 60° линия пересечения захватывает проекцию большего количества ветвей интрамуральных прямых сосудов, и зона будущего анастомоза кровоснабжается существенно лучше, чем при проведении среза под углом 90°. При том, что в условиях распространённого перитонита отмечается значительная редукция кровообращения в стенке тонкой кишки – её пересечение под углом 60° позволяет увеличить объёмный кровоток по линии анастомоза. Применение в эксперименте данной методики формирования анастомоза, дополненной проведением ФДТ на шовную полосу, позволяет снизить вероятность его несостоятельности и формирования абдоминальных абсцессов. Эффекты ФДТ реализуются за счёт снижения воспалительной реакции в зоне кишечного шва и улучшения репарации, что повышает биологический герметизм анастомоза.

ЗАКЛЮЧЕНИЕ

Проведение косого пересечения стенки тонкой кишки под углом 60° перед формированием анастомоза анатомически обосновано, так как ведёт к улучшению кровоснабжения линии шва. Экспери-

ментально подтверждено положительное влияние фотодинамической терапии на сформированный по данному способу анастомоз, что ведёт к снижению риска его несостоятельности и уменьшает частоту формирования абдоминальных абсцессов. Открытым остаётся вопрос о степени деформации оси кишки при данном способе формирования анастомоза, что требует отдельного рассмотрения. Предложенная методика может найти применение в экстренной абдоминальной хирургии у пациентов с высоким риском несостоятельности кишечного шва.

**ЛИТЕРАТУРА
REFERENCES**

1. Зайцев Е.Ю., Бородин Н.А. Оценка риска формирования анастомозов тонкой кишки // Вестник новых медицинских технологий. – 2008. – Т. 15, № 2. – С. 159–161.
 Zaytsev EYu, Borodin NA. (2008). Assessment of risk of formation of small intestine anastomoses [Otsenka riska formirovaniya anastomozov tonkoj kishki]. *Vestnik novykh meditsinskikh tekhnologiy*, 15 (2), 159-161.
2. Зубрицкий В.Ф., Осипов И.С., Левчук А.Л., Шадринова Е.В., Забелин М.В., Жиленков В.А., Уракова Д.С., Конторщикова Е.С. Формирование энтеро-энтероанастомоза в условиях перитонита и повышенного внутрибрюшного давления // Вестник Национального медико-хирургического центра им. Н.И. Пирогова. – 2010. – Т. 5, № 2. – С. 14–17.
 Zubritskiy VF, Osipov IS, Levchuk AL, Shadrivova EV, Zabelin MV. (2010). The formation of entero-enteroanastomosis in the presence of peritonitis and increased intra-abdominal pressure [Formirovanie entero-enteroanastomoza v usloviyakh peritonita i povyshennogo vnutribryushnogo davleniya]. *Vestnik Natsional'nogo mediko-khirurgicheskogo tsentra im. N.I. Pirogova*, 5 (2), 14-17.
3. Лубянский В.Г., Жариков А.Н. Использование первичного и отсроченного межкишечного анастомозирования у больных с послеоперационным распространённым перитонитом // Бюл. ВСНЦ СО РАМН. – 2011. – № 6. – С. 54–58.
 Lubyanskiy VG, Zharikov AN. (2011). The use of primary and delayed intestinal anastomosis in patients with postoperative generalized peritonitis [Ispol'zovanie pervichnogo i otsrochennogo mezhkishechnogo anastomozirovaniya u bol'nykh s posleoperatsionnym rasprostranennym peritonitom]. *Bulleten' Vostочно-Sibirskogo nauchnogo centra*, (6), 54-58.

4. Прохоров Г.П., Фёдоров Н.Ф. Прецизионный кишечный шов в условиях перитонита // Казанский медицинский журнал. – 2010. – Т. 91, № 2. – С. 210–212.

Prokhorov GP, Fedorov NF. (2010). Precision intestinal suture in the presence of peritonitis [Pretsizionnyy kishechnyy shov v usloviyakh peritonita]. *Kazanskiy meditsinskiy zhurnal*, 91 (2), 210-212.

5. Чернядьев С.А., Булаева Э.И., Кубасов К.А. Патогенетические аспекты развития пареза кишечника при перитоните // Проблемы стоматологии. – 2016. – Т. 12, № 4. – С. 84–89.

Chernyadyev SA, Bulaeva EI, Kubasov KA. (2016). Pathogenetic aspects of the development of intestinal paresis in peritonitis [Patogeneticheskie aspekty razvitiya pareza kishechnika pri peritonite]. *Problemy stomatologii*, 12 (4), 84-89.

6. Ameh EA, Ayeni MA, Kache SA, Mshelbwala PM. (2013). Role of damage control enterostomy in management of children with peritonitis from acute intestinal disease. *Afr J Paediatr Surg*, 10 (4), 315-319. doi: 10.4103/0189-6725.125429.

7. Calin MD, Bălălu C, Popa F. (2013). Colic anastomotic leakage risk factors. *J Med Life*, 6 (4), 420-423.

8. Hammond J, Lim S, Wan Y. (2014). The burden of gastrointestinal anastomotic leaks: an evaluation of clinical and economic outcomes. *J Gastrointest Surg*, 18 (6), 1176-1785.

9. Khalid S, Burhanulhuq, Bhatti AA. (2014). Non-traumatic spontaneous ileal perforation: experience with 125 cases. *J Ayub Med Coll Abbottabad*, 26 (4), 526-529.


10. Martínez-Ordaz JL, Luque-de León E, Román-Ramos R, Juárez-Oropeza MA, Méndez-Francisco JD. (2013). Risk factors and evolution of enterocutaneous fistula after terminal ostomy takedown. *Cirugia y Cirujanos*, 81 (5), 394-399.


11. Mohammad UN. (2006). Anastomotic disruption after large bowel resection. *World J Gastroenterol*, 12 (6), 2497-2504.

12. Naumann DN, Bhangu A, Kelly M, Bowley DM. (2015). Stapled versus handsewn intestinal anastomosis in emergency laparotomy: a systemic review and meta-analysis. *Surgery*, 157 (4), 609-618. doi: 10.1016/j.surg.2014.09.030.

13. Ugochukwu AI, Amu OC, Nzegwu MA. (2013). Ileal perforation due to typhoid fever – review of operative management and outcome in an urban centre in Nigeria. *Int J Surg*, 11 (3), 218-222. doi: 10.1016/j.ijssu.2013.01.014.

Сведения об авторах Information about the authors

Вайнер Юрий Сергеевич – ассистент кафедры факультетской хирургии, ФГБОУ ВО «Новосибирский государственный медицинский университет» Минздрава России (630091, г. Новосибирск, ул. Красный проспект, 52; тел. (383) 222-32-04; e-mail: doctorenc@rambler.ru)  ORCID ID0000-0002-8742-0424

Vayner Yuriy Sergeevich – Teaching Assistant at the Department of Intermediate Surgery, Novosibirsk State Medical University (630091, Novosibirsk, Krasniy Prospekt, 52; tel. (383) 222-32-04; e-mail: doctorenc@rambler.ru)  ORCID ID0000-0002-8742-0424

Атаманов Константин Викторович – доктор медицинских наук, доцент, заведующий кафедрой факультетской хирургии, ФГБОУ ВО «Новосибирский государственный медицинский университет» Минздрава России (e-mail: k_atamanov@hotmail.com)

Atamanov Konstantin Viktorovich – Doctor of Medical Sciences, Associate Professor, Head of the Department of Intermediate Surgery, Novosibirsk State Medical University (e-mail: k_atamanov@hotmail.com)

Шидловская Елена Владимировна – заведующая отделением гнойной хирургии, ГБУЗ НСО «Городская клиническая больница № 1» (630075, г. Новосибирск, ул. Залесского, 6; тел. (383) 225-18-30; e-mail: gkb1@ngs.ru)

Shidlovskaya Elena Vladimirovna – Head of the Purulent Surgery Unit, City Clinical Hospital N 1 (630075, Novosibirsk, ul. Zalesskogo, 6; tel. (383) 225-18-30; e-mail: gkb1@ngs.ru)