

## ХИРУРГИЯ SURGERY

DOI: 10.12737/article\_5a3a0ead02b258.50539404

УДК 616.149-008.341.1

Дашацыренова Д.Б., Гаврилова А.К., Твердохлебов П.О.

### ЭНДОСКОПИЧЕСКОЕ ЛИГИРОВАНИЕ КАК МЕТОД ПЕРВИЧНОЙ И ВТОРИЧНОЙ ПРОФИЛАКТИКИ ПИЩЕВОДНЫХ КРОВОТЕЧЕНИЙ ПРИ ВАРИКОЗНО РАСШИРЕННЫХ ВЕНАХ ПИЩЕВОДА

ГАУЗ «Республиканская клиническая больница им. Н.А. Семашко» Министерства здравоохранения РБ (670031, г. Улан-Удэ, ул. Павлова, 12, Россия)

Варикозное расширение вен пищевода – это патологический процесс, поражающий венозное сосудистое русло данного органа. Самое серьёзное его осложнение – пищеводное кровотечение, которое может быть как небольшим, так и сильным, представляющим угрозу для жизни и требующим оказания пациенту неотложной помощи. Статья посвящена опыту эндоскопического лигирования при варикозно расширенных венах пищевода (ВРВП) в Республиканской клинической больнице им. Н.А. Семашко. Проанализированы результаты лигирования, проведённого у 28 пациентов с февраля 2013 г. по март 2016 г. Выбраны пациенты с циррозом печени, синдромом портальной гипертензии различного происхождения, у 10 (35,5 %) из которых в анамнезе – один и более эпизодов кровотечений из варикозно расширенных вен пищевода. Проведена оценка эффективности эндоскопического лигирования в качестве метода первичной и вторичной профилактики кровотечения из ВРВП с последующим переводом на пероральный приём неселективных β-адреноблокаторов. При этом те пациенты, которые после первого сеанса эндоскопического лигирования выполняли рекомендации по приёму бета-блокаторов, имеют лучший прогноз и результат, по сравнению с пациентами, пренебрегавшими рекомендациями. В течение первого года был зарегистрирован 1 случай летального исхода мужчины с вирусом гепатита С вследствие печёночно-клеточной недостаточности.

**Ключевые слова:** портальная гипертензия, лигирование варикозно расширенных вен пищевода

### ESOPHAGEAL VARICEAL LIGATION IN THE PRIMARY AND SECONDARY PREVENTION OF VARICEAL BLEEDING

Dashatsyrenova D.B., Gavrilova A.K., Tverdokhlebov P.O.

N.A. Semashko Republic Clinical Hospital  
(ul. Pavlova 12, Ulan-Ude 670031, Russian Federation)

This article is devoted to experience of endoscopic ligation of varices in N.A. Semashko Republic Clinical Hospital. We analyzed the results of ligation in 28 patients treated since February 2013 to March 2016. Selected patients had diagnoses of liver cirrhosis, syndrome of portal hypertension of different origin, 10 (35.5 %) had the history of one or more episodes of bleeding from varicose veins of the esophagus. Endoscopic ligation was performed for patients with varices of grade 3–4 according to J. Paquet classification, grade 3 according to N. Soehendra, K. Binmoeller classification improving primary and secondary prevention of bleeding. The effectiveness of endoscopic ligation as a method of primary and secondary prevention of bleeding from the varices, with subsequent transfer to oral administration of non-selective β-adrenoblockers was evaluated. In the result of the study throughout the entire period of observation we indicated no episodes of esophageal bleeding and established a low rate of recurrence of varices. Those patients who, after the first endoscopic ligation session, followed the recommendations for taking beta-blockers, have a better prognosis and the outcome in relation to patients who have neglected the recommendations. During the first year of follow-up there was one fatal outcome – a man with VHC died as a result of hepatocellular insufficiency.

**Key words:** portal hypertension, ligation of varices

#### АКТУАЛЬНОСТЬ

Варикозно расширенные вены пищевода (ВРВП) и желудка формируются при стойком повышении портального давления выше 12 мм рт. ст., локализуются в подслизистом слое нижнегрудного отдела пищевода и представляют собой портосистемные коллатерали, связывающие портальное и системное венозное кровообращение. Примерно у трети пациентов с варикозным расширением вен пищевода возникает кровотечение из них. У половины больных оно останавливается самостоятельно, но каждый его эпизод может привести к летальному исходу в 30–50 % случаев [1, 2, 3].

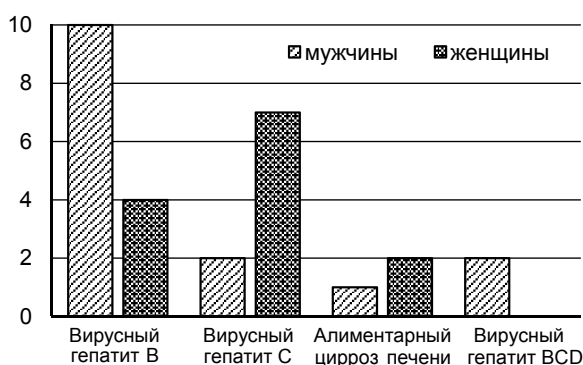
С февраля 2013 г. в Республиканской клинической больнице им. Н.А. Семашко г. Улан-Удэ выполняется лигирование ВРВП. Эндоскопическое лигирование (ЭЛ) проводилось пациентам с ВРВП 3–4-й степени по классификации J. Paquet [6, 9], 3-й степени по классификации N. Soehendra, K. Binmoeller [4, 6] с целью первичной и вторичной профилактики кровотечений.

#### ЦЕЛЬ ИССЛЕДОВАНИЯ

Оценить эффективность эндоскопического лигирования ВРВП 3–4-й степени как метода первичной и вторичной профилактики пищеводных кровотечений при ВРВП.

**МАТЕРИАЛ И МЕТОДЫ**

Проанализированы результаты лигирования у 28 пациентов с февраля 2013 г. по март 2016 г. В соответствии с целью и задачами исследования проведена оценка эффективности ЭЛ в качестве метода первичной и вторичной профилактики кровотечения из ВРВП. Пациенты были разделены на три группы. Первую группу составили 18 (64,20 %) пациентов с синдромом портальной гипертензии, не имевших эпизодов кровотечения в анамнезе; вторую группу – 6 (21,50 %) пациентов с одним эпизодом кровотечения; третью группу – 4 (14,30 %) пациента с двумя и более эпизодами кровотечения из ВРВП. Мужчин было 16 (57 %), женщин – 12 (42 %); средний возраст составил 34–65 лет. По нозологии лидирующую позицию занимают мужчины с циррозом печени в исходе ВГВ, но показатели женщин также высоки за счет цирроза печени в исходе ВГС (рис. 1).



**Рис. 1.** Распределение пациентов по нозологии.  
**Fig. 1.** Distribution of patients according to medical conditions.

На этапе освоения методики лигирование выполнялось только в плановом порядке. Далее проводили лигирование у больных с кровотечением из ВРВП в отсроченном порядке, после стабилизации гемодинамики и восполнения объема циркулирующей крови (ОЦК) [3, 7]. Итого всем больным потребовалось выполнение 32 сеансов ЭЛ, в среднем каждому было наложено по 5–7 лигатур, при ВРВП 4-й степени – по 14 лигатур.

Для лигирования ВРВП использованы одноразовые многозарядные лигаторы EndoFlex (Германия), эндоскоп фирмы Pentax с диаметром рабочей части 11,5 мм и инструментальным каналом 2,8 мм, а также электроинсос, создающий разрежение до 1,5 атмосфер. Пациентам проводили от 1 до 3 сеансов лигирования с использованием от 3 до 12 лигатур одноэтапно.

Средний срок наблюдения пациентов составляет 5–7 дней. Кровотечения в послеоперационном периоде не отмечены.

При отсутствии осложнений контрольную ЭГДС проводили через 1 месяц после лигирования и определяли, достаточно ли одного сеанса. По показаниям выполняли дополнительные сеансы лигирования до полной эрадикации вен и уменьшения вен до 1-й степени.

У 18 (69 %) пациентов после ЭЛ отметили появление транзиторных болей и дисфагию в ранние сроки после лигирования. Данный феномен мы объясняем натяжением тканей и перекрытием просвета пищевода лигированными узлами. Болевые ощущения проходили в течение 24–36 часов самостоятельно или после приёма 2 чайных ложек альмагеля А, содержащего анестезин. Прием пищи допускался через 8–12 часов. У 4 (15 %) пациентов имела место субфебрильная гипертермия, которая сохранялась первые 2 суток, после чего температура тела пациентов нормализовалась. Других осложнений отмечено не было.

Всем пациентам после первого сеанса лигирования вен назначались неселективные β-блокаторы. Дозировка препарата назначалась в зависимости от уровня артериального давления. Неселективные β-блокаторы составляют основу медикаментозной первичной и вторичной профилактики кровотечений из ВРВП; их эффективность и безопасность доказана во многих проспективных рандомизированных исследованиях. Механизм действия неселективных β-блокаторов заключается в сужении сосудов и уменьшении кровотока в органах брюшной полости, снижении давления в портальной системе и венозных коллатералях [4, 5]. Основным критерием эффективности препарата является снижение градиента печеночного венозного давления до 12 мм рт. ст. и ниже, или на 20 % ниже от исходного, что практически устраняет возможность кровотечения из ВРВП или значительно уменьшает его риск [1, 8].

**РЕЗУЛЬТАТЫ И ОБСУЖДЕНИЕ**

Отдалённые результаты (в сроки до 12–48 месяцев) прослежены у 22 (78 %) пациентов этой группы. Важным результатом явилось отсутствие у пациентов данной группы на протяжении длительного наблюдения эпизодов кровотечения из ВРВП.

1 (3,8 %) случай летального исхода во 2-й группе был связан с прогрессированием печёночно-клеточной недостаточности.

В отдалённые сроки в группе отмечено постепенное увеличение процента рецидива венообразования до 1–2-й степени, в 2 случаях потребовалось проведение повторных сеансов ЭЛ. Отмечен более высокий процент раннего венообразования у пациентов, пренебрегавших приёмом неселективных β-блокаторов. Такие результаты в определённой степени прогнозируют

**Таблица 1**  
**Оценка эффективности эндоскопического лигирования ВРВП 3–4-й степени**

**Table 1**

*Efficacy evaluation of endoscopic ligation of 3–4-grade esophageal varices*

Количество сеансов лигирования ВРВП	Количество пациентов	Исчезновение вен пищевода после лигирования	Уменьшение расширенных вен пищевода до 1 ст.	Рецидив венообразования	Пищеводные кровотечения после лигирования
1 сеанс	19 (67 %)	3 (10,7 %)	7 (25 %)	4 (14,2 %)	1 (3,5 %)
2 сеанса	7 (25 %)	1 (3,5 %)	3 (10,7 %)	1 (3,5 %)	–
3 сеанса	2 (7,1 %)	2 (7,1 %)	–	–	–

вались, так как метод эндоскопического лигирования воздействует локально на ВРВП, не действуя на основные механизмы синдрома портальной гипертензии.

### ВЫВОДЫ

Таким образом, исследование показало высокую эффективность метода ЭЛ в качестве метода первичной и вторичной профилактики кровотечений из ВРВП. Назначение β-блокаторов в послеоперационном периоде и в отдалённые сроки даёт положительные результаты. Положительным моментом при применении ЭЛ является также отсутствие образования стриктур пищевода.

### ЛИТЕРАТУРА REFERENCES

1. Андреев Г.Н., Апсаров Э.А., Ибадильдин А.С. Диагностика и лечение осложнений портальной гипертензии. – Алматы, 1994. – 320 с.

Andreev GN, Apsatarov EA, Ibadildin AS. (1994). Diagnostics and treatment of portal hypertension complications complications [Diagnostika i lechenie oslozhneniy portal'noy gipertenzii]. Almaty, 320 p.

2. Борисов А.Е., Кащенко В.А., Распереза Д.В., Сергеев П.В. Анализ результатов лечения больных с острым кровотечением в Санкт-Петербурге. Роль эндоскопических технологий // Рос. журнал гастроэнтерологии, гепатологии, колопроктологии. – 2003. – Т. XIII, № 1. – С. 28.

Borisov AE, Kashchenko VA, Raspereza DV, Sergeev PV. (2003). Analysis of the results of treatment of patients with acute bleeding in St. Petersburg. The role of endoscopic technologies [Analiz rezul'tatov lecheniya bol'nykh s ostrym krvotocheniem v Sankt-Peterburge. Rol' endoskopicheskikh tekhnologiy]. Rossiyskiy zhurnal gastroenterologii, gepatologii, koloproktologii, XIII (1), 28.

3. Винокуров М.М., Яковлева З.А., Булдакова Л.В., Тимофеева М.С. Варикозное расширение вен пищевода и желудка при портальной гипертензии. Эндоскопические методы остановки и профилактики // Фундаментальные исследования. – 2013. – № 7-2. – С. 281–285.

Vinokourov MM, Yakovlev ZA, Buldakova LV, Timofeev MS. (2013). Esophageal and gastric varicose veins dilatation in portal hypertension. Endoscopic methods of hemostasis and bleeding prevention [Varikoznoe rasshirenie ven pishchevoda i zheludka pri portal'noy gipertenzii. Endoskopicheskie metody ostanovki i profilaktiki]. Fundamental'nye issledovaniya, (7-2), 281-285.

4. Ерамишанцев А.К., Киценко Е.А. Применение нитроглицерина и бета-адреноблокаторов для профилактики и лечения кровотечений из варикозных вен пищевода и желудка // Кровотечения при заболеваниях желудочно-кишечного тракта. – Новосибирск, 1994. – С. 7–9.

Eramishantsev AK, Kitsenko EA. (1994). The use of nitroglycerin and beta blockers for the prevention and treatment of bleeding from esophageal and gastric varicose veins [Primenenie nitroglitserina i beta-adrenoblokatorov dlya profilaktiki i lecheniya krvotocheniy iz varikoznykh ven pishchevoda i zheludka]. Krovotecheniya pri zabolevaniyakh zheludochno-kishechnogo trakta. Novosibirsk, 7-9.

5. Оноприев В.И., Дурлештер В.М., Ключников О.Ю. Прецизионные хирургические технологии в предупреждении кровотечений из варикозных гастроэзофагеальных вен // Физиология и патология заболеваний пищевода: Матер. науч. программы учредительного съезда Российского общества хирургов-гастроэнтерологов. – Сочи, 2004. – С. 135–136.

Onopriev VI, Durlshter VM, Klyuchnikov OYu. (2004). Precision surgical technologies in the prevention of bleeding from gastroesophageal varicose veins [Precisionnye khirurgicheskie tekhnologii v preduprezhdenii krvotocheniy iz varikoznykh gastroezofageal'nykh ven]. Fiziologiya i patologiya zabolevaniy pishchevoda: Materialy nauchnoy programmy uchreditel'nogo sjezda Rossiyskogo obshchestva khirurgov-gastroenterologov. Sochi, 135-136.

6. Пациора М.Д., Шерцингер А.Г., Киценко Е.А. Эндоскопическое тромбирование варикозных вен пищевода при кровотечении у больных с портальной гипертензией // Клин. хирургия. – 1980. – № 9. – С. 12–14.

Patsiora MD, Scherzinger AG, Kitsenko EA. (1980). Endoscopic thrombosing of esophageal varicose veins at the bleedings in patients with portal hypertension [Endoskopicheskoe trombирование varikoznykh ven pishchevoda pri krvotochenii u bol'nykh s portal'noy gipertenziei]. Klinicheskaya khirurgiya, (9), 12-14.

7. Шерцингер А.Г., Жигалова С.Б., Маргиани З.Ш. Анализ осложнений при выполнении эндоскопического лигирования варикозных вен пищевода // Сб. тез. 9-го Московского международного конгр. по эндоскопической хирургии. – М., 2005. – С. 447–448.

Scherzinger AG, Zhigalova SB, Margiani ZS. (2005). Analysis of complications at endoscopic ligation of esophageal varicose veins [Analiz oslozhneniy pri vypolnenii endoskopicheskogo ligirovaniya varikoznykh ven pishchevoda]. Sbornik tezisov 9-go Moskovskogo mezhdunarodnogo kongressa po endoskopicheskoy khirurgii. Moskva, 447-448.

8. Laine L, El-Newihi HM, Migikovsky B, Garsia F. (1993). Endoscopic ligation compared with sclerotherapy for the treatment of bleeding esophageal varices. Ann Intern, (119), 1-7.

9. Lo GH, Lai KH, Cheng JS. (1995). A prospective randomised trial of sclerotherapy versus ligation in the management of bleeding esophageal varices. Hepatology, (22), 466-471.

### Сведения об авторах Information about the authors

**Дашацыренова Дарима Булатовна** – врач-эндоскопист, ГАУЗ «Республиканская клиническая больница им. Н.А. Семашко» МЗ РБ (670031, г. Улан-Удэ, ул. Павлова, 12; тел. (3012) 43-68-44; e-mail: huulan@mail.ru)

**Dashatsyrenova Darima Bulatovna** – Endoscopist, N.A. Semashko Republic Clinical Hospital (670031, Ulan-Ude, ul. Pavlova, 12; tel. (3012) 43-68-44; e-mail: huulan@mail.ru)

**Гаврилова Альбина Климовна** – врач-эндоскопист, ГАУЗ «Республиканская клиническая больница им. Н.А. Семашко» Министерства здравоохранения Республики Бурятия (e-mail: alb1297@yandex.ru)

**Gavrilova Albina Klimovna** – Endoscopist, N.A. Semashko Republic Clinical Hospital (e-mail: alb1297@yandex.ru)

**Твердохлебов Павел Олегович** – врач-эндоскопист, ГАУЗ «Республиканская клиническая больница им. Н.А. Семашко» МЗ РБ

**Tverdokhlebov Pavel Olegovich** – Endoscopist, N.A. Semashko Republic Clinical Hospital