

Попов А.М., Дамбаев Г.Ц., Скиданенко В.В., Куртсентов Н.Э., Мамонтова Л.С.

## РЕКОНСТРУКЦИЯ ПИЩЕВАРИТЕЛЬНОГО ТРАКТА ПРИ РАСПРОСТРАНЁННОМ РАКЕ ЖЕЛУДКА ПОСЛЕ ГАСТРЭКТОМИИ С ФОРМИРОВАНИЕМ ИСКУССТВЕННОГО РЕЗЕРВУАРА ПО ГОФМАНУ

ФГБОУ ВО «Сибирский государственный медицинский университет» Минздрава России  
(634050, г. Томск, ул. Московский тракт, 2, Россия)

*Статья содержит результаты первого клинического опыта применения оригинального способа хирургического лечения рака желудка путём выполнения гастрэктомии и формирования искусственного тощекишечного резервуара. Актуальность исследования заключается в наложении погружного свисающего в просвет органа пищеводно-тощекишечного анастомоза, анастомозировании культи поджелудочной железы с тощей кишкой по типу «конец в бок» швом «слизистая к слизистой» с муфтообразной перитонеизацией анастомоза и приводящей петлёй тощей кишки на уровне отсечённой культи холедоха – создании арефлюксного холедохо-jejunoанастомоза по типу «конец в бок», с последующим формированием с помощью протяжённого тоще-тощекишечного анастомоза длиной 20 см резервуара, выполняющего функцию удалённого желудка, по Брауну по типу «Гофманского желудка». Созданный резервуар фиксируют узловыми швами в окно мезоколона. Предлагаемый авторами настоящего исследования способ основан на более чем 15-летней практике использования арефлюксных анастомозов в брюшной хирургии и 70-летней практике применения диафрагмокруротомии по А.Г. Савиных как трансабдоминального способа доступа к пищеводу.*

*Результаты лечения оценивались с использованием рентгеноконтрастных методик, эндоскопической техники, данных УЗИ, а также традиционных лабораторных, рентгенологических и клинических тестов. Оценены результаты лечения 6 пациентов в сроки от 6 месяцев до 5 лет. Успешный результат операции достигнут у всех пациентов. Эффективность вмешательства подтверждена по всему спектру использованных клинических и инструментальных критериев. Авторы заключают, что метод демонстрирует благоприятные клинические перспективы.*

**Ключевые слова:** гастрэктомия, арефлюксный анастомоз, рак желудка

## RECONSTRUCTION OF THE DIGESTIVE TRACT IN ADVANCED GASTRIC CANCER AFTER GASTRECTOMY WITH THE FORMATION OF AN ARTIFICIAL RESERVOIR BY HOFFMAN

Popov A.M., Dambaev G.T., Skidanenko V.V., Kurtseitov N.E., Mamontova L.S.

Siberian State Medical University  
(ul. Moskovskiy trakt 2, Tomsk 634050, Russian Federation)

*The article contains the results of the first clinical experience of application of original method of surgical treatment of stomach cancer by performing a gastrectomy and formation of artificial jejunum reservoir. The relevance of the study consists in the imposition of a submerged organ of the esophageal-jejunal anastomosis hanging down the lumen of the organ, anastomosing the stump of the pancreas with the jejunum by "end-to-side" type, with a mucosal mucosa seam with a sleeve-shaped anastomosis peritoneisation and a lean jejunum loop at the level of the choledochus stump – creating anti-reflux "end-to-side" choledochojejunoanastomosis, followed by the formation of Braun anastomosis with 20 cm reservoir, by Hoffman's stomach type, performing a function of the removed stomach.*

*The method proposed by the authors of the present study is based on more than 15 years of practice in the use of refluxing anastomoses in trans-abdominal surgery and 70-year-old practice of applying diaphragm crurotomy by A.G. Savinykh, as the only method of access to the esophagus.*

*The treatment results were assessed using X-ray contrast techniques, endoscopic and ultrasound equipment, as well as traditional laboratory, radiographic and clinical tests. The results of treatment of 6 patients in terms from 6 months to 5 years were estimated. Successful outcome of the surgery was achieved in all cases. The effectiveness of the intervention is confirmed throughout the range of clinical and instrumental criteria used. The authors conclude that the method shows a good clinical perspective.*

**Key words:** gastrectomy, anti-reflux anastomosis, stomach cancer

### ВВЕДЕНИЕ

Рак желудка (РЖ) в нашей и многих других странах характеризуется высокими распространённостью и смертностью, отсутствием своевременной ранней диагностики и низкой эффективностью лечения [4]. В Российской Федерации рак желудка является одним из самых опасных опухолевых заболеваний желудочно-кишечного тракта (ЖКТ) и не встречает эффективного противостояния со стороны онкологов и хирургов. Удельный вес данной опухоли в структуре онкологической патологии составляет 12,3 %, а в структуре смертей от злокачественных заболеваний –

16,3 %. В среднем в России ежедневно выявляется 144 новых случая рака желудка [3, 5, 9, 15].

Со времён работ таких учёных, как Б.В. Петровский, А.И. Савицкий, Е.И. Березов и другие, разработавших основы хирургического лечения рака желудка, борьба с данной патологией остаётся острой проблемой медицинской науки и практики. Пятилетняя выживаемость больных РЖ низка и колеблется от 5 до 39,4 %. [2, 8, 16]. В 60–70 % случаев так называемых радикальных операций в течение первого года наступает генерализация опухолевого процесса. Локорегионарные рецидивы, возникающие у многих

оперированных больных в раннем периоде наблюдения, свидетельствуют о неадекватности выполненного лечения. [1, 6, 10, 17]. Хирургия остаётся ведущим методом лечения данного заболевания, и ей присуще большое количество нерешённых проблем [7, 11, 12].

С учётом изложенного становится понятным, что основой при разработке лечения распространённого рака желудка является выполнение радикальной операции. На сегодняшний день актуальным является снижение послеоперационной летальности и уменьшение числа осложнений, кроме того, необходимо определить, в каких ситуациях нужно и в каких нет необходимости увеличивать объём вмешательства и интраоперационную травму – это касается принципиальных спленэктомии, дистальной резекции поджелудочной железы и других манипуляций [14]. В целом требуется детальная разработка вариантов лечения рака желудка в зависимости от локализации, стадии и вовлечения в опухолевый процесс соседних органов, а также решение вопроса о действительной операбельности запущенного онкопроцесса [13].

Редко выполняемым и ускользающим из поля зрения специалистов является лечение рака желудка, растущего в головку поджелудочной железы, путём выполнения панкреатодуоденальной резекции. Необходимо совершенствование её техники, изучение результатов и оценка показаний к данному вмешательству.

Кроме увеличения потенциального радикализма, важной задачей современной операции по поводу рака желудка является её физиологичность. В первую очередь, это касается реконструктивного этапа после проведения гастрэктомии. Восстановление пищеварительного тракта должно обеспечивать минимальную частоту патологической регургитации и рефлюкса, снижение демпинга и синдрома приводящей петли, а также техническую простоту. По данным современных авторов, как отечественных, так и зарубежных, совершенствование хирургической техники и реанимационно-анестезиологического обеспечения позволяет выполнить расширенные и комбинированные оперативные вмешательства, которые снижают как количество изолированных местных рецидивов до 5–15 %, так и общую частоту возврата болезни – до 30–50 % [16].

Для улучшения качества жизни таких больных и снижения риска развития поздних послеоперационных осложнений предлагается выполнение разработанного нами и применённого на практике способа формирования свисающего эзофагоюноанастомоза с мышечным арефлюксным жомом и искусственного резервуара по Гофману. Для создания адекватного оперативного доступа к пищеводу и формированию функционально-активного анастомоза проводим диафрагмокуротомию, предложенную А.Г. Савиных ещё в 1938 г.

#### ЦЕЛЬ ИССЛЕДОВАНИЯ

Разработать технологию реконструкции пищеварительного тракта после экстирпации желудка с панкреатодуоденальной резекцией с формированием свисающего арефлюксного эзофагоюноанастомоза с мышечным арефлюксным жомом, создания про-

тяжённого искусственного резервуара по Гофману, восстановления пассажа желчи с наложением холедохоеюнального анастомоза и восстановления экзокринной функции поджелудочной железы с наложением панкреатоеюнального анастомоза.

#### МАТЕРИАЛ И МЕТОДЫ

Разработаны и применены на практике способ реконструкции пищеварительного тракта при экстирпации желудка («Способ реконструкции пищеварительного тракта после панкреатодуоденальной резекции и экстирпации желудка с восстановлением физиологической и анатомической целостности», рег. № 2016141883, приоритет от 27.10.2016 г.), способ реконструкции панкреатоеюнального соустья в условиях экстирпации желудка («Способ реконструкции панкреатоеюнального соустья в условиях экстирпации желудка», рег. № 2016141881, приоритет от 27.10.2016 г.), способ формирования арефлюксного холедохоеюноанастомоза при гастрэктомии («Способ формирования арефлюксного холедохоеюноанастомоза при гастрэктомии», рег. № 2016141882, приоритет от 27.10.2016 г.).

Исследование проведено у 6 пациентов с диагностированным распространённым раком желудка: 5 (83,3 %) мужчин, 1 (16,7 %) женщина. Возраст пациентов варьировал от 48 до 65 лет. Во всех случаях была выполнена гастрэктомия с наложением свисающего арефлюксного эзофагоюноанастомоза и формированием резервуара по типу Гофмана.

Всем пациентам после послеоперационной подготовки было выполнено оперативное лечение по разработанной методике (рис. 1).

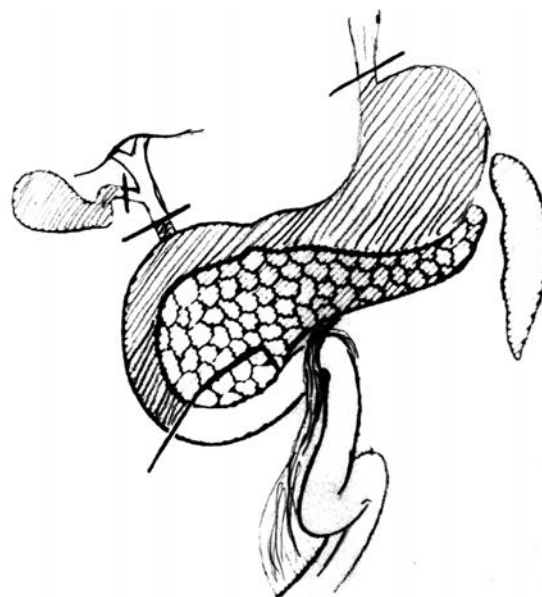


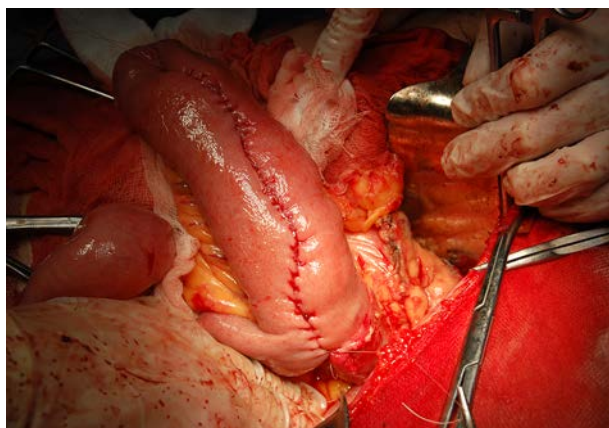
Рис. 1. Схема операции.

Fig. 1. Scheme of the surgery.

Способ осуществлялся следующим образом. Первым этапом операции выполнялась диафрагмокуротомия по А.Г. Савиных путём мобилизации левой доли печени по Кохеру, прошивания и перевязывания нижней диафрагмальной вены с последующей мобилизацией пищевода и расширением оперативного

доступа. Затем производили саггитальное рассечение диафрагмы. После обнажения диафрагмальных ножек медиальные ножки пересекали. Далее проводили мобилизацию желудка с полным его удалением.

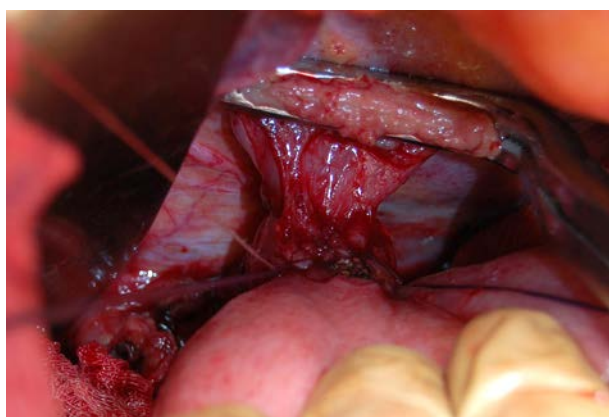
Вторым этапом после экстирпации желудка мобилизовывали тощую кишку и проводили её через отверстие в брыжейке поперечно-ободочной кишки, укладывали в виде петли на место удалённого желудка (рис. 2).



**Рис. 2.** Создание кишечного резервуара.

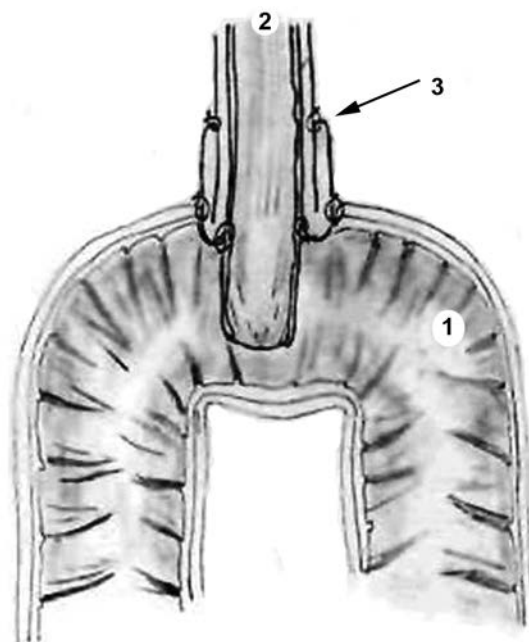
**Fig. 3.** Formation of intestinal reservoir.

Третьим этапом формировали свисающий арефлюксный пищеводно-тонкокишечный анастомоз по типу «конец в бок» на расстоянии до 30 см от связки Трейца. Подготавливали дистальный конец пищевода путём рассечения мышечного слоя культи пищевода до подслизистой основы перпендикулярно его оси по всей окружности, мышечный слой отделяли от подслизистой остро на протяжении 20 мм и заворачивали в виде манжеты, край которой подшивали тремя узловыми швам. Полученный «хоботок» культи слизистой погружали в просвет мобилизованного участка тощей кишки, после чего сшивали подслизистую оболочку пищевода и тощей кишки подслизисто-подслизистым швом по окружности. Заканчивали анастомоз наложением наружного ряда швов между серозно-мышечными слоями. Таким образом формировали мышечную манжету арефлюксного эзофагоеюнального анастомоза (рис. 3, 4).



**Рис. 3.** Культи пищевода, подготовка к формированию анастомоза.

**Fig. 3.** Esophageal stump. Preparation for creating the anastomosis.



**Рис. 4.** Способ формирования эзофагоеюнального анастомоза, фронтальный срез: 1 – верхняя часть сформированного тощекишечного резервуара; 2 – культя пищевода; 3 – сформированный арефлюксный эзофагоеюнальный анастомоз.

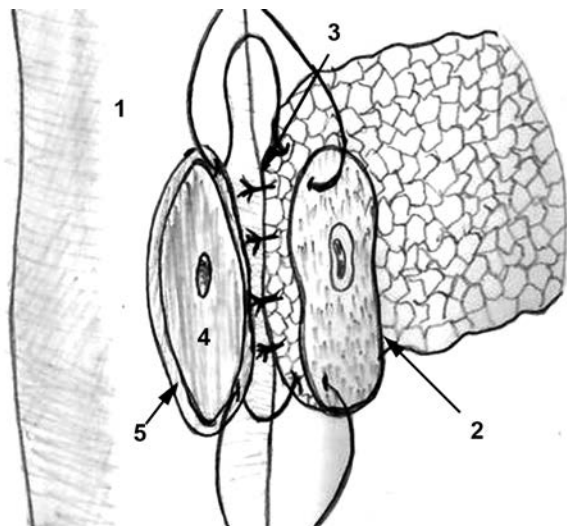
**Fig. 4.** Esophagojejunal anastomosis, frontal section: 1 – upper part of created jejunal reservoir; 2 – esophageal stump; 3 – created anti-reflux esophagojejunal anastomosis.

Далее формировали поджелудочно-тощекишечный анастомоз по типу «конец в бок» швом «слизистая к слизистой»: после резекции поджелудочной железы её культю мобилизовывали на расстоянии 2,5–3 см от края пересечения железы на потерянном дренаже. Мобилизованный сегмент культи поджелудочной железы анатомически прилежал к задней стенке желудка. Проецируя культю поджелудочной железы на стенку нового кишечного резервуара, как бы «заднюю стенку желудка», выкраивали серозно-мышечный лоскут из стенки кишки размером 2 × 3 × 2 см. Выкраенный лоскут точно соответствовал размеру мобилизованного сегмента культи поджелудочной железы. Формировали ряд швов между слизисто-подслизистым слоем кишечного резервуара и рассекали слизистую оболочку малым отверстием, соответствующим ширине протока железы. Вирсунгов проток «опускали» в просвет кишки и формировали второй ряд швов между наружным краем культи поджелудочной железы и серозно-мышечным слоем тощекишечного резервуара (рис. 5, 6)

Первый вкол иглы в направлении снаружи внутрь и последний выкол в направлении изнутри кнаружи внутреннего ряда панкреатоеюноанастомоза осуществляли через стенку кишки, исключая её серозно-мышечный слой.

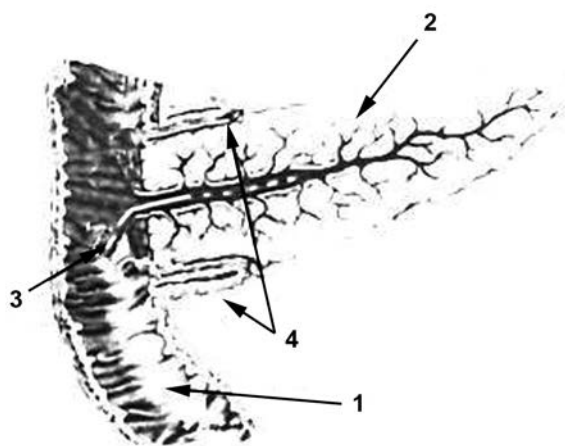
После формирования передней и задней губы внутреннего ряда швов ещё незатянутый панкреатоеюноанастомоз выглядел непрерывным обшитым атравматичными нитями с полным соответствием просвета рассечённого отверстия в слизистой оболочке кишки и размером культи поджелудочной железы, причём выполнением непрерывного шва

по краю культи поджелудочной железы достигался ещё и гемостатический эффект, который хорошо был виден при натягивании нитей. После дислокации протока железы в просвет кишки нити затягивали. Далее серозно-мышечный слой связывали с краем культи железы, образуя муфту, которую сшивали путём сопоставления краёв ранее сформированного серозно-мышечного лоскута стенки кишки.



**Рис. 5.** Способ формирования панкреатоеюнального анастомоза: 1 – левая половина сформированного тонкокишечного резервуара; 2 – культя поджелудочной железы; 3 – формирование наружного ряда анастомоза; 4 – участок тонкой кишки, отпрепарированный до подслизистой основы; 5 – сформированный серозно-мышечной «валик».

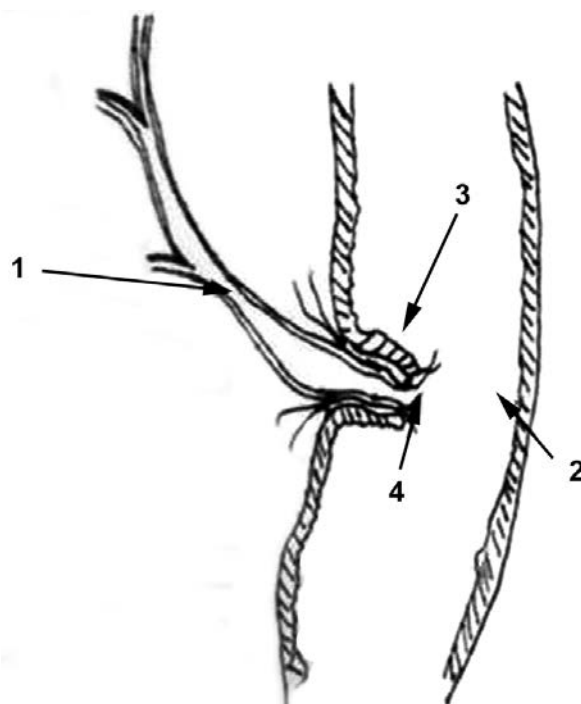
**Fig. 5.** Pancreatojejunal anastomosis: 1 – left part of created jejunal reservoir; 2 – pancreatic stump; 3 – creating the outer layer of anastomosis; 4 – small bowel section, resurfaced to the submucous membrane; 5 – created serous-muscular "roll".



**Рис. 6.** Вид анастомоза в разрезе, где показана муфта сформированного панкреатоеюноанастомоза: 1 – левая половина сформированного тонкокишечного резервуара; 2 – культя поджелудочной железы; 3 – стентированный проток железы с погруженным катетером в просвет тонкой кишки; 4 – сформированная муфта панкреатоеюнального анастомоза.

**Fig. 6.** Anastomosis in sectional view with sleeve of created pancreatojejunal anastomosis: 1 – left part of created jejunal reservoir; 2 – pancreatic stump; 3 – stented pancreatic duct with catheter in small bowel lumen; 4 – created sleeve of pancreatojejunal anastomosis.

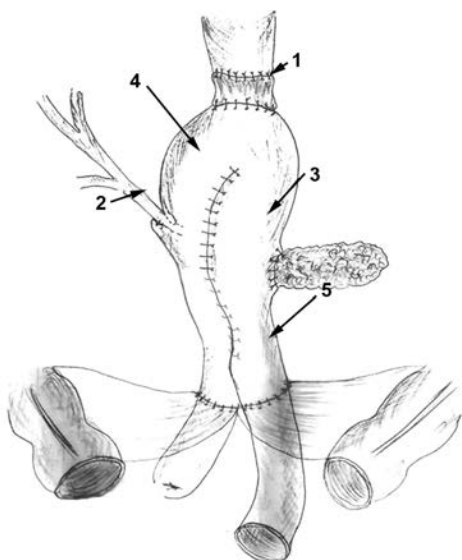
Пятым этапом формировали холедохоеюноанастомоз. На 2 см выше ушитой культи кишки проводили рассечение и выделение серозно-мышечного слоя, перевязку слизисто-подслизистого слоя, сближение и центровку культи холедоха и кишки из слизисто-подслизистого слоя. Далее накладывали первый ряд швов, захватывая слизисто-подслизистый слой кишки и стенку холедоха, без прокола насквозь последнего, вскрывали просвет кишки и в виде «хоботка» опускали холедох в её просвет. Формировали второй ряд швов поверх первого, отступив на 1 см от культи холедоха. В заключении формировали швы со стенкой холедоха и серозно-мышечным слоем тощекишечного резервуара (рис. 7).



**Рис. 7.** Способ формирования холедохоеюнального анастомоза: 1 – правая половина сформированного тощекишечного резервуара холедоха; 2 – холедох; 3 – серозно-мышечная манжета, окружающая культю холедоха; 4 – сформированный холедохоеюнальный анастомоз.

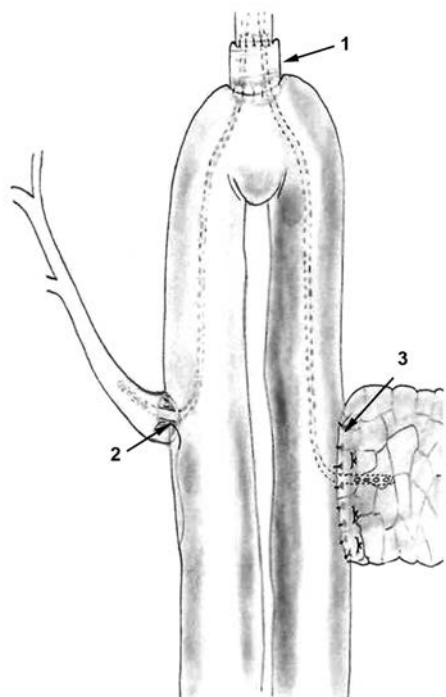
**Fig. 7.** Choledochojejunoanastomosis: 1 – right part of created jejunal reservoir of choledochus duct; 2 – choledochus duct; 3 – serous-muscular cuff around choledochal stump; 4 – created choledochojejunoanastomosis.

На завершающем этапе формировали протяжённый до 20 см двурядный межкишечный анастомоз по Брауну путём сближения краёв тонкой кишки, их рассечения и сшивания задних и передних губ анастомоза, преследуя цель создания резервуара по методу Гофмана. Сформированный резервуар фиксировали узловыми швами в окно мезоколона (рис. 8, 9).



**Рис. 8.** Общая схема реконструкции пищеварительного тракта после экстирпации желудка и резекции поджелудочной железы: 1 – сформированный арефлюксный эзофагоеюнальный анастомоз; 2 – сформированный арефлюксный холедохоеюнальный анастомоз; 3 – сформированный арефлюксный панкреатоеюнальный анастомоз; 4 – сформированный тощекишечный резервуар с протяжённым анастомозом по Брауну; 5 – «окно» в брыжейке толстой кишки.

**Fig. 8.** General scheme of gastrointestinal tract reconstruction after gastric extirpation and pancreatic resection: 1 – created anti-reflux esophagojejunal anastomosis; 2 – created anti-reflux choledochojejunoanastomosis; 3 – created anti-reflux pancreatojejunal anastomosis; 4 – created jejunal reservoir with extended Braun anastomosis; 5 – “window” in mesocolon.



**Рис. 9.** Общая картина сформированных анастомозов: 1 – сформированный арефлюксный эзофагоеюнальный анастомоз; 2 – сформированный арефлюксный холедохоеюнальный анастомоз; 3 – сформированный арефлюксный панкреатоеюнальный анастомоз.

**Fig. 9.** General view of created anastomoses: 1 – created anti-reflux esophagojejunal anastomosis; 2 – created anti-reflux choledochojejunoanastomosis; 3 – created anti-reflux pancreatojejunal anastomosis.

Оценка состояния больных в предоперационном и послеоперационном периодах производилась с учётом данных эзофагогастродуоденоскопии, рентгеноконтрастных методов исследования, УЗИ брюшной и грудной полостей, рутинных клинических, лабораторных и инструментальных методик.

### РЕЗУЛЬТАТЫ И ОБСУЖДЕНИЕ

До операции у всех больных диагностирован рак желудка. Больным была выполнена эзофагогастродуоденоскопия, которая позволила определить образование желудка, а также в некоторых случаях был осуществлён забор материала для гистологического исследования с верификацией данных образований.

В соответствии с клиническими и эндоскопическими показателями больным дополнительно была проведена рентгеноскопия желудка и двенадцатиперстной кишки. При данном исследовании более точно определялись границы и размеры поражения; оценивали, имеется ли переход опухоли на пищевод или двенадцатиперстную кишку, а также имеется ли сужение, вызванное раком; устанавливалась степень выраженности сужения путём оценки скорости эвакуации желудочного содержимого в кишечник.

Также после гастрэктомий удалённых желудков было выполнено морфологическое исследование, по данным которого верифицированы аденокарциномы разной степени дифференцировки с инвазией в стенки желудка.

В раннем послеоперационном периоде больным было выполнено эндоскопическое исследование. В зоне эзофагоеюноанастомоза отмечался умеренный отёк и гиперемия слизистой, анастомоз во всех случаях был сомкнут и раскрывался при инсуффляции воздухом. При осмотре искусственного резервуара по типу «Гофмановского желудочка» выявлено, что он свободно расправляется воздухом; перистальтика прослеживается, наблюдается послеоперационный отёк и гиперемия слизистой; пассаж желчи и панкреатического сока наблюдался во всех случаях.

В сроки 3–6 месяцев после операции больным были выполнены эндоскопическое и рентгенологические исследования (рис. 10, 11). По данным эндоскопического исследования: слизистая пищевода не изменена; эзофагоеюноанастомоз сомкнут, проходим, при инсуффляции воздухом раскрывается до 12–13 мм; воспалительных изменений со стороны анастомоза не обнаружено; искусственный резервуар свободно расправляется воздухом; перистальтика прослеживается; наблюдается некоторая гиперемия слизистой; данных, свидетельствующих о рецидиве процесса, не выявлено. При рентгеноскопии контраст свободно проходим по пищеводно-тонкокишечному анастомозу, перистальтирует, пропускает барий в «тонкокишечный желудок». Биохимические показатели ферментативной активности печени и поджелудочной железы без патологических сдвигов.

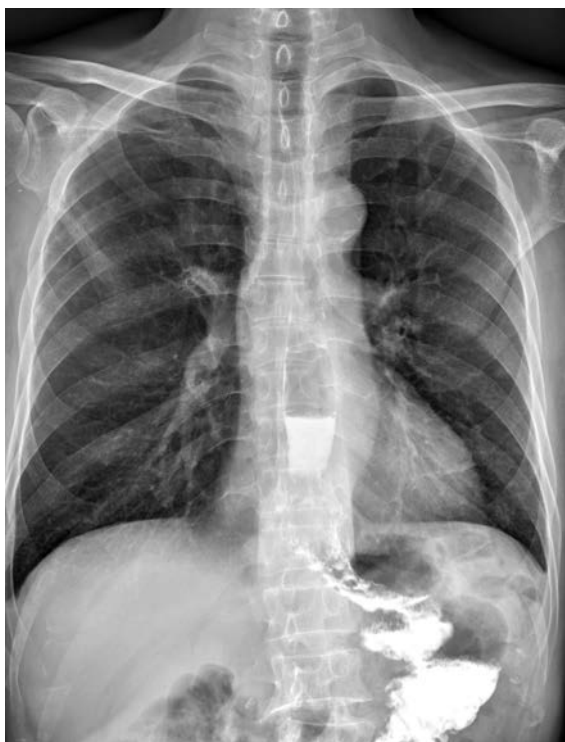

Рис. 10. Послеоперационная рентгенография в прямой проекции.

Fig. 10. Postoperative X-ray study, frontal view.

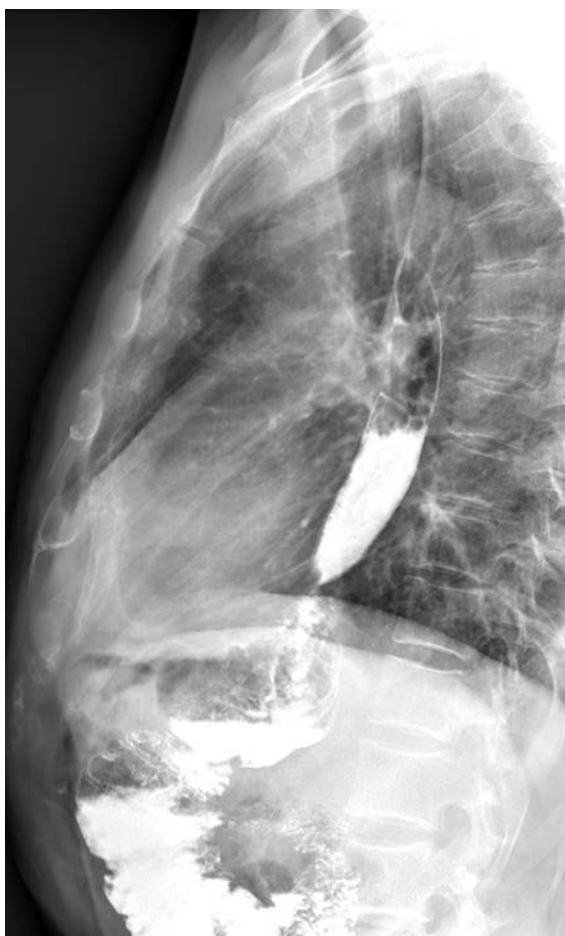

Рис. 11. Послеоперационная рентгенография в косой проекции.

Fig. 11. Postoperative X-ray study, oblique view.

В отдалённые сроки после операции (3–5 лет) при эндоскопическом исследовании изменения со стороны наложенных анастомозов и искусственного тонкокишечного резервуара не выявлены. При проведении рентгеноскопии отмечается сохранение органической и функциональной состоятельности эзофагоюноанастомоза, а искусственный резервуар по типу «Гофмановского желудочка» выполняет функции удалённого ранее желудка.

Таким образом, результаты показывают, что в раннем послеоперационном периоде заживление арефлюксных анастомозов и искусственного резервуара проходит по типу первичного натяжения, в отдалённом послеоперационном периоде они сохраняют свои функции, признаков стенозирования не отмечается. Данные результаты обусловлены прецизионной техникой операции.

### ЗАКЛЮЧЕНИЕ

Предлагаемый способ лечения, основанный на формировании арефлюксных пищеводно-кишечного, холедохоеюнального и панкреатоеюнального анастомозов с созданным искусственным кишечным резервуаром, позволяет достичь высоких функциональных результатов, улучшить клиническое течение заболевания и качество жизни пациентов.

Новые хирургические технологии позволяют повысить эффективность хирургического лечения распространённого рака желудка и рака поджелудочной железы, профилактику и лечение наиболее часто встречаемых ранних и поздних послеоперационных осложнений.

Кроме того, разработанный способ наложения эзофагоюноанастомоза позволяет сформировать надёжное пищеводное соустье при разнице диаметров сшиваемых органов во всех случаях. Использование разработанных способов позволяет предотвратить развитие рефлюкс-эзофагита и, как следствие, рубцовых стриктур анастомозов у больных с нарушениями локального кровотока мобилизованного кишечного трансплантата, а также при наличии супрастенотически расширенного пищевода. Также разработанный способ позволит восстановить непрерывность пищеварительного тракта с сохранением анатомо-физиологического расположения культи поджелудочной железы и общего желчного протока с наложением анастомозов без натяжения.

### ЛИТЕРАТУРА REFERENCES

1. Бондарь Г.В., Думанский Ю.В., Попович А.Ю., Бондарь В.Г., Сидюк А.В. Проблемы в диагностике и хирургическом лечении рака желудка // Журнал академії медичних наук України. – 2010. – Т. 16, № 2. – С. 262–270.

Bondar GV, Dumanskiy YuV, Popovich AYU, Bondar VG, Sidiyuk AV. (2013). Problems in diagnostics and surgical treatment of cancer [Problemy v diagnostike i khirurgicheskome lechenii raka zheludka]. *Zhurnal akademii medichnikh nauk Ukraini*, 16 (2), 262-270

2. Бондарь Г.В., Думанский Ю.В., Сидюк А.В. Варианты хирургического лечения рака пищевода и рака

желудка с переходом на пищевод // Международный медицинский журнал. – 2013. – № 4. – С. 57–60.

Bondar GV, Dumanskiy YuV, Sidyuk AV. (2013). Variants of surgical treatment of esophageal cancer and gastric cancer with migration to the esophagus [Varianty khirurgicheskogo lecheniya raka pishchevoda i raka zheludka s perekhodom na pishchevod]. *Mezhdunarodnyy meditsinskiy zhurnal*, (4), 57-60.

3. Бондарь Г.В., Думанский Ю.В., Сидюк А.В. Еюногастропластика в хирургическом лечении рака желудка // Новообразование. – 2012. – № 1-2 (9-10). – С. 65–69.

Bondar GV, Dumanskiy YuV, Sidyuk AV. (2012). Jejunogastroplasty in surgical treatment of gastric cancer [Еюнoгaстрoплaстикa в khирургическом лечении рака желудка]. *Novoutvorenniya*, 1-2 (9-10), 65-69.

4. Жерлов Г.К. Основы функциональной хирургической гастроэнтерологии. – Томск: Изд-во Томского университета, 1999. – 212 с.

Zherlov GK. (1999). Principles of functional surgical gastroenterology [*Osnovy funktsional'noy khirurgicheskoy gastroenterologii*]. Tomsk, 2012 p.

5. Жерлов Г.К., Кошель А.П. Оперированный желудок: анатомия и функция по данным инструментальных методов исследования. – Новосибирск: Наука, 2002. – 240 с.

Zherlov GK, Koshel AP. (2002). Operated gaster: anatomy and functioning according to the instrumental methods of diagnosis [*Operirovannyi zheludok: anatomiya i funktsiya po dannym instrumental'nykh metodov issledovaniya*]. Novosibirsk, 240 p.

6. Жерлов Г.К., Кошель А.П. Первичная и реконструктивная еюногастропластика в хирургии заболеваний желудка. – Томск: Изд-во Томского университета, 1999. – 212 с.

Zherlov GK, Koshel AP. (1999). Primary and reconstructive jejunogastroplasty in the surgery of gastric diseases [*Pervichnaya i rekonstruktivnaya eyunogastroplastika v khirurgii zabolevaniy zheludka*]. Tomsk, 212 p.

7. Aoki M, Saka M, Morita S. (2010). Afferent loop obstruction after distal gastrectomy with Roux-en-Y reconstruction. *World J Surg*, 34 (10), 2389-2392.

8. Bae J, Park JW, Yang HK. (1998). Nutritional status of gastric cancer patients after total gastrectomy. *World J Surg*, 22 (3), 254-261.

9. Fujitani K, Yang HK, Mizusawa J, Kim YW, Terashima M, Han SU, Iwasaki Y, Hyung WJ, Takagane A, Park do J, Yoshikawa T, Hahn S, Nakamura K, Park CH, Kurokawa Y, Bang YJ, Park BJ, Sasako M, Tsujinaka T, REGATTA Study Investigators. (2016). Gastrectomy plus chemotherapy versus chemotherapy alone for advanced gastric cancer with a single non-curable factor (REGATTA): a phase 3, randomized controlled trial. *Lancet Oncol*, 17 (3), 309-318.

10. Iwahashi M, Nakamori M, Nakamura M. (2009). Evaluation of double tract reconstruction after total gastrectomy in patients with gastric cancer: prospective randomized controlled trial. *World J Surg*, 33 (9), 1882-1888.

11. Lasithiotakis K, Antoniou SA, Antoniou GA, Kaklamanos I, Zoras O. (2014). Gastrectomy for stage IV gastric cancer. A systematic review and meta-analysis. *Anticancer Res*, 34 (5), 2079-2085.

12. National Cancer Institute. SEER cancer statistics factsheets: Esophageal cancer. Available at: <http://seer.cancer.gov/statfacts/html/esoph.html> (date of access 03.12.2013).

13. Noh SH, Lee JH, Kim KM. (2012). Current management and future strategies of gastric cancer. *Yonsei Med J*, 53 (2), 248-257.

14. Noh SH, An JY, Kim HI. (2013). Pathologic and oncologic outcomes in locally advanced gastric cancer with neoadjuvant chemotherapy or chemoradiotherapy. *Yonsei Med J*, 54 (4), 888-894.

15. Shin D, Park SS. (2013). Clinical importance and surgical decision-making regarding proximal resection margin for gastric cancer. *World J Gastrointest Oncol*, 5 (1), 4-11.

16. Siewert JR, Stein HJ, Feith M. (2006). Adenocarcinoma of the oesophago-gastric junction. *Scand J Surg*, 95, 260-269.

17. Zheng YZ, Zhao W, Hu Y, Ding-Lin XX, Wen J, Yang H, Liu QW, Luo KJ, Huang QY, Chen JY, Fu JH. (2015). Aggressive surgical resection does not improve survival in operable esophageal squamous cell carcinoma with N2-3 status. *World J Gastroenterol*, 21 (28), 8644-8652.

**Сведения об авторах**  
**Information about the authors**

**Попов Алексей Михайлович** – докторант кафедры госпитальной хирургии, ФГБОУ ВО «Сибирский государственный медицинский университет» Минздрава России (634050, г. Томск, ул. Московский тракт, 2; e-mail: [popovdok@gmail.com](mailto:popovdok@gmail.com))

**Popov Aleksey Mikhailovich** – Doctoral Candidate at the Department of Advanced Level Surgery, Siberian State Medical University (634050, Tomsk, ul. Moskovskiy trakt, 2; e-mail: [popovdok@gmail.com](mailto:popovdok@gmail.com))

**Дамбаев Георгий Цыренович** – член-корреспондент РАН, заведующий кафедрой госпитальной хирургии, ФГБОУ ВО «Сибирский государственный медицинский университет» Минздрава России

**Dambaev Georgiy Tsyrenovich** – Corresponding Member of RAS, Head of the Department of Advanced Level Surgery, Siberian State Medical University

**Скиданенко Василий Васильевич** – кандидат медицинских наук, доцент кафедры госпитальной хирургии, ФГБОУ ВО «Сибирский государственный медицинский университет» Минздрава России

**Skidanenko Vasily Vasilyevich** – Candidate of Medical Sciences, Associate Professor at the Department of Advanced Level Surgery, Siberian State Medical University

**Куртсеитов Нариман Энверович** – доктор медицинских наук, профессор кафедры госпитальной хирургии, ФГБОУ ВО «Сибирский государственный медицинский университет» Минздрава России

**Kurtseitov Narimal Enverovich** – Doctor of Medical Sciences, Professor at the Department of Advanced Level Surgery, Siberian State Medical University

**Мамонтова Людмила Сергеевна** – ординатор кафедры госпитальной хирургии, ФГБОУ ВО «Сибирский государственный медицинский университет» Минздрава России

**Mamontova Lyudmila Sergeyevna** – Resident at the Department of Advanced Level Surgery, Siberian State Medical University