

Сороковиков В.А.<sup>1, 2</sup>, Кошкарёва З.В.<sup>1</sup>, Бывальцев В.А.<sup>1, 2, 3, 4</sup>, Калинин А.А.<sup>3, 4</sup>, Спяренко О.В.<sup>1</sup>, Животенко А.П.<sup>1</sup>, Потапов В.Э.<sup>1</sup>, Горбунов А.В.<sup>1</sup>

## АЛГОРИТМ ХИРУРГИЧЕСКОГО ЛЕЧЕНИЯ СТЕНОЗИРУЮЩИХ ПРОЦЕССОВ ПОЗВОНОЧНОГО КАНАЛА И ДУРАЛЬНОГО МЕШКА НА ПОЯСНИЧНОМ УРОВНЕ

<sup>1</sup> ФГБНУ «Иркутский научный центр хирургии и травматологии» (664003, г. Иркутск, ул. Борцов Революции, 1, Россия)

<sup>2</sup> Иркутская государственная медицинская академия последипломного образования – филиал ФГБОУ «Российская медицинская академия непрерывного профессионального образования» Минздрава России (664079, г. Иркутск, Юбилейный, 100, Россия)

<sup>3</sup> НУЗ «Дорожная клиническая больница на ст. Иркутск-Пассажирский ОАО «РЖД» (664005, г. Иркутск, ул. Боткина, 10, Россия)

<sup>4</sup> ФГБОУ ВО «Иркутский государственный медицинский университет» Минздрава России (664003, г. Иркутск, ул. Красного Восстания, 1, Россия)

Целью настоящей работы является оптимизация выбора метода хирургического лечения пациентов со стенозирующими процессами позвоночного канала и дурального мешка в зависимости от степени тяжести компрессии невралических структур, степени нестабильности позвоночно-двигательных сегментов и степени тяжести остео-неврального конфликта. При совершенствовании способов диагностики стенозирующих процессов с использованием нового эффективного морфометрического метода исследования и при разработке нового способа определения скрытой нестабильности позвоночно-двигательных сегментов удалось разработать новую классификацию стенозирующих процессов позвоночного канала и новую классификацию нестабильности позвоночно-двигательных сегментов, которые легли в основу разработки представляемого нами алгоритма хирургического лечения указанной патологии. Следует отметить, что представленный алгоритм хирургического лечения основан на ранее разработанном алгоритме диагностики стенозирующих процессов и грыж межпозвоночных дисков. В работе анализируются три группы пациентов, которым проведены различные виды хирургических вмешательств. Прооперировано 416 пациентов различными способами в зависимости от степени тяжести клинко-неврологических нарушений, коэффициента стеноза, величины нестабильности позвоночно-двигательных сегментов, величины экстензионно-флексионной амплитуды, характера течения патологического процесса и степени его компенсации. 179 из 416 пациентов проведено декомпрессивно-стабилизирующее вмешательство с установкой динамической системы с использованием мини-инвазивного доступа с мини-инвазивной реконструкцией позвоночного канала. Декомпрессивно-стабилизирующее вмешательство с ригидной межостистой фиксацией, с использованием мини-инвазивного доступа к позвоночному каналу с его мини-инвазивной реконструкцией проведено 96 пациентам. 141 пациенту проведено декомпрессивно-стабилизирующее вмешательство с транспедикулярной фиксацией с расширенной мини-инвазивной реконструкцией позвоночного канала с использованием мини-инвазивного доступа. Предлагаемая новая медицинская технология обеспечивает получение в 89,3 % случаев хороших и удовлетворительных результатов.

**Ключевые слова:** позвоночный канал, стенозирующий процесс, нестабильность позвоночно-двигательного сегмента, дуральный мешок, декомпрессивно-стабилизирующее вмешательство

## ALGORITHM OF SURGICAL TREATMENT OF LUMBAR SPINAL AND DURAL SAC STENOSIS

Sorokovikov V.A.<sup>1, 2</sup>, Koshkaryova Z.V.<sup>1</sup>, Byvaltsev V.A.<sup>1, 2, 3, 4</sup>, Kalinin A.A.<sup>3, 4</sup>, Sklyarenko O.V.<sup>1</sup>, Zhivotenko A.P.<sup>1</sup>, Potapov V.E.<sup>1</sup>, Gorbunov A.V.<sup>1</sup>

<sup>1</sup> Irkutsk Scientific Centre of Surgery and Traumatology (ul. Bortsov Revolyutsii 1, Irkutsk 664003, Russian Federation)

<sup>2</sup> Irkutsk State Medical Academy of Postgraduate Education – Branch Campus of the Russian Medical Academy of Continuing Professional Education (Yubileyniy 100, Irkutsk 664079, Russian Federation)

<sup>3</sup> Railway Clinical Hospital at the Irkutsk-Passazhirskiy Station (ul. Botkina 5, Irkutsk 664005, Russian Federation)

<sup>4</sup> Irkutsk State Medical University (ul. Krasnogo Vosstaniya 1, Irkutsk 664003, Russian Federation)

A number of tasks were set: how to develop a morphometric method for diagnosing stenosing processes that would allow us to specify the localization of the pathological process, its volume and extent; to develop a classification of stenosing processes depending on the stenosis coefficient  $Z_s$ ; to develop a new method of latent instability of the vertebral-lumbar segment of the lumbar spine; to study the nature of multilevel lesions of intervertebral discs in osteochondrosis leading to stenosing processes of the spinal canal. Improvement of diagnostic methods in stenosing processes allowed the authors to develop new ways of diagnostics and surgical treatment of this pathology and to offer new medical technologies for practical health care. All of the above is the basis for the development of an algorithm for the surgical treatment of stenosing processes of the spinal canal and dural sac, which is the subject of this work. 416 patients underwent various surgical procedures depending on the severity of clinical and neurological disorders, the stenosis coefficient, the instability in the vertebral-motor segments, the magnitude of the extensional-flexion amplitude,

*the nature of the pathological process and the degree of its compensation. Of 416 patients, 179 patients underwent decompressive-stabilizing intervention with the installation of a dynamic system using a mini-invasive approach with a minimally invasive reconstruction of the spinal canal. Decompression-stabilizing intervention with rigid interspinous fixation, minimally invasive access to the vertebral canal with its minimally invasive reconstruction was performed in 96 patients. 141 patients underwent decompressive-stabilizing intervention with transpedicular fixation, with extended minimally invasive reconstruction of the spinal canal with its minimally invasive approach.*

**Key words:** vertebral canal, stenosing process, instability of the spinal-motor segment, dural sac, decompressive-stabilizing intervention

## ВВЕДЕНИЕ

Стенозирующие процессы позвоночного канала и дурального мешка отнесены как в Российской Федерации в целом, так и в Восточной Сибири в частности к социально значимым заболеваниям по нескольким позициям: частота дегенеративно-дистрофических заболеваний позвоночника среди взрослого и детского населения страны колеблется от 10 до 90 % [1, 6, 8, 9, 10, 22]; частота инвалидности заболевших доходит до 42 % в структуре инвалидности вследствие заболеваний позвоночника [1, 8, 23]; в 89 % случаев страдает население трудоспособного возраста (35–60 лет); отмечается высокий процент выхода пациентов на инвалидность, который объясняется несовершенством способов диагностики и лечения этой патологии [1, 2, 3, 5, 12, 13, 17, 20, 23]. Восточная Сибирь и Иркутская область принадлежат к числу климатически и экологически неблагоприятных регионов. Так, йодная недостаточность составляет 20–80 %, а дефицит ряда микроэлементов (кальция, селена, сульфатов, хлоридов и др.) в почве и продуктах - от 30 до 60 % [11].

В настоящее время проблема выбора тактики лечения стенозирующих процессов позвоночного канала остаётся открытой. Исследования последних лет демонстрируют, что площадь позвоночного канала меньше 100 мм<sup>2</sup> в поперечном сечении на уровне двух и более позвонков на МРТ в аксиальной проекции сочетается с высокой частотой развития каудогенной перемежающейся хромоты [4].

Консервативное лечение при клинически значимых формах стенозирующих процессов позвоночного канала, как правило, не всегда является эффективным.

Оперативные вмешательства при дегенеративно-дистрофических процессах позвоночника в случае диагностированной нестабильности позвоночно-двигательного сегмента (ПДС) [19] заключаются в ликвидации компрессии сосудисто-нервных образований и стабилизации ПДС [7]. Хирургическое лечение направлено на проведение ламинэктомии на уровне поражения с удалением жёлтой связки, а в некоторых случаях и фасетки сустава при уменьшении поперечного размера позвоночного канала [3]. При сочетании стенозирующего процесса и спондилолистеза декомпрессию нервных структур целесообразно дополнять стабилизацией ПДС [7, 9, 18]. Хирургическое лечение при стенозе спинального канала улучшает состояние пациентов, прекращает прогрессирование неврологического дефицита, но не всегда приводит к полному выздоровлению. Основной причиной отсутствия эффекта при хирургическом лечении у 20 % пациентов со стенозами является недостаточный радикализм [6, 7].

По данным литературы, декомпрессивное вмешательство приводит к дальнейшему прогрессированию дегенеративного процесса в межпозвонковом диске. В 3–20 % случаев прослеживается формирование синдрома «неудачно оперированного позвоночника» [1]. Чаще всего причинами возникновения неврологической симптоматики являются рецидив грыжи и сегментарная нестабильность [6, 17]. Вопросы, касающиеся профилактики рестенозов (образование эпидуральных рубцов и их оссификаций), до настоящего времени в полном объёме не решены [5, 11].

С этой точки зрения разработка более совершенных и современных методов диагностики и лечения позволит в наиболее ранние сроки заболевания поставить полный и правильный диагноз и своевременно определить патогенетически обоснованный алгоритм оперативного лечения пациентов со стенозирующими процессами ПК и ДМ и получать более благоприятные результаты лечения, чему и посвящено данное исследование.

## МАТЕРИАЛ И МЕТОДЫ ИССЛЕДОВАНИЯ

В основу разработки предложенных алгоритмов хирургического лечения стенозирующих процессов позвоночного канала и дурального мешка взят анализ хирургического лечения 425 пациентов, оперированных на базе нейрохирургических отделений ФГБНУ «Иркутский научный центр хирургии и травматологии» и НУЗ «Дорожная клиническая больница на ст. Иркутск-Пассажирский ОАО «РЖД». Средний возраст пациентов составил 58,2 ± 0,05 года. Мужчин было 281 (67,5 %); женщин – 144 (32,5 %). Преобладал патологический процесс на уровне L<sub>3</sub>-L<sub>4</sub> и L<sub>4</sub>-L<sub>5</sub> – в 84,2 % случаев. 179 больных со стенозирующими процессами ПК и ДМ с I степенью нестабильности и I–II степенями тяжести клинико-неврологических нарушений, коэффициентом стеноза от 3 до 3,5 и непрогрессирующим течением заболевания прооперированы по предложенной оригинальной методике методом декомпрессивно-стабилизирующего вмешательства с применением мини-инвазивного доступа с установкой динамической системы и со спилом основания остистого отростка. У 96 пациентов с II степенью нестабильности ПДС и II–III степенями тяжести клинико-неврологических нарушений при прогрессирующем течении заболевания, при Zn = 3,5–4,0 произведено декомпрессивно-стабилизирующее вмешательство с ригидной межостистой фиксацией с применением мини-инвазивного доступа с мини-инвазивной реконструкцией ПК. 141 больному с III степенью нестабильности ПДС, II–III степенями тяжести клинико-неврологических нарушений с быстро прогрессирующим течением заболевания, при

Zn > 4,0 произведено декомпрессивно-стабилизирующее вмешательство с транспедикулярной фиксацией с использованием мини-инвазивного доступа к ПК и расширенной реконструкции ПК. ИНЦХТ занимается этой проблемой в течение 15 лет. основополагающими документами в разработку алгоритмов стали защищённые патенты [2, 17, 18, 19, 20], опубликованные методические рекомендации для врачей [12], разработанные и внедрённые в практическое здравоохранение новые медицинские технологии [5, 13, 14, 15, 16, 21]. Для объективизации научных данных нами был разработан и внедрён в практическое здравоохранение алгоритм диагностики стенозирующих процессов позвоночного канала [2, 17].

**РЕЗУЛЬТАТЫ ИССЛЕДОВАНИЯ И ИХ ОБСУЖДЕНИЕ**

Обследование проводилось в условиях стационара, согласно утверждённому алгоритму диагностики стенозирующего процесса ПК и ДМ в поясничном отделе позвоночника (ПОП) с дальнейшим анализом полученных результатов. Степень тяжести клинико-неврологических нарушений оценивалась по уровню болевого синдрома с использованием визуально-аналоговой шкалы (Wewers M., 1990). Изучение качества жизни проводилось по опроснику для пациентов с проблемами в спине Oswestry Disability Index (ODI) версии 2.1 (Fairbank I., 1980). Исследование послеоперационных исходов осуществлялось по шкале MacNab. Ведущим синдромом, выявленным у пациентов с вертеброгенной патологией, являлась боль. При оценке болевого синдрома учитывалась его локализация, характер и выраженность, а также наличие иррадиации боли. Далее проводилась оценка по субъективной шкале MacNab (отлично, хорошо, удовлетворительно, неудовлетворительно). Для изучения качества жизни пациентов в динамике применяли опросник Освестри для пациентов с проблемами в спине, по которому исследовали 10 параметров: интенсивность боли, самообслуживание, поднятие предметов, ходьба, положение сидя, положение стоя, сон, сексуальная жизнь, досуг, поездки. Для каждого раздела максимальный балл составлял 5 (от 0 до 5). Далее определяли период развития заболевания: начальный период развития заболевания – уровень болевого синдрома по ВАШ до 20 мм, ODI до 15 баллов (как минимально допустимые значения, не ограничивающие повседневную жизнь пациента); компенсированный период заболевания – уровень болевого по ВАШ до 25 мм, ODI до 20 баллов (как значения, ограничивающие повседневную двигательную активность); декомпенсированный период заболевания: по ВАШ > 25 мм, ODI более 20 баллов (как значения, глубоко ограничивающие повседневную жизнь пациента). Оцениваются клинико-неврологические (пароксизмальные синдромы, неврогенная перемежающаяся хромота (корешковая, конского хвоста, спинного мозга); пароксизмальный судорожный синдром; пароксизмальные парезы нижних конечностей; пароксизмальные нарушения чувствительности (парестезии, температурные дизестезии, гипестезии); пароксизмальные тазовые нарушения; транзитор-

ный неврологический дефицит после лёгкой травмы позвоночника) и постоянные синдромы стеноза позвоночного канала (рефлекторные, болевые с мышечно-дистоническими, вегетативно-сосудистыми и нейродистрофическими проявлениями – цервикалгия, цервикокраниалгия, цервикобрахиалгия, торакалгия, люмбалгия, люмбоишиалгия, сакралгия, кокцигения; корешковые – монорадикулярный, полирадикулярный, синдром конского хвоста; корешково-сосудистые – радикуломиелоишемия, инфаркт спинного мозга, миелопатия). Характер и степень тяжести клинико-неврологических проявлений стеноза позвоночного канала классифицируется по степеням тяжести: I степень – лёгкие проявления перемежающейся хромоты, слабо выраженный болевой синдром (по ВАШ – до 20 мм), ходьба не нарушена, ODI до 15 баллов; II степень – умеренно выраженные проявления перемежающейся хромоты, умеренно выраженный болевой синдром (по ВАШ – до 25 мм), ходьба нарушена умеренно, передвижение без посторонней помощи, ODI до 20 баллов; III степень – выраженные проявления перемежающейся хромоты, выраженный болевой синдром (по ВАШ – более 25 мм), ходьба с посторонней помощью, ODI более 20 баллов; IV степень – тяжёлые проявления перемежающейся хромоты, резко выраженный болевой синдром, больной не ходит. Учитывался характер течения заболевания: прогрессирующее (быстро или медленно); рецидивирующее (стадия обострения, ремиссия, регресс); стационарное. При обследовании пациента лучевыми методами диагностики учитывали стадию и степень выраженности остеохондроза по классификации Зекера. Для определения нестабильности в ПДС использовали показатель смещения позвонков (ПСП), заключающийся в измерении степени линейной трансляции позвонков, определяемой по рентгенограммам поясничного и пояснично-крестцового отделов позвоночника с учётом классификации спондилолистеза по Н.W. Meyerding (1931). Величина ПСП (мм) рассчитывалась как разница смещения между флексией и экстензией. Так, при I степени смещение позвонков относительно друг друга составило 2 мм; при II степени – 3–4 мм; при III степени – 5 мм и более. Мы рекомендуем использование способа функциональной спондилографии с отягощением [19].

На основании проведённых исследований в условиях ИНЦХТ разработана классификация смещений позвонков в поясничном отделе позвоночника (табл. 1).

**Таблица 1**  
**Классификация смещений позвонков (мм)**  
**Table 1**  
**Classification of vertebral dislocations (mm)**

Степень смещения	Функциональная спондилография + Функциональная спондилография с применением груза 5 кг и наклоном туловища под углом 30° + Функциональная спондилография с применением груза 5 кг и наклоном туловища под углом 90°
I	9 мм
II	10–13 мм
III	14–16 мм



Лучевыми методами диагностики определялись угол поясничного лордоза, общий объём движений в поясничном отделе позвоночника, амплитуда сегментарного угла; в динамике оценивалась высота межтелового промежутка в переднем, среднем и заднем отделах. Морфометрически определяется коэффициент стеноза  $Z_n$ , который вычисляется по математически предложенной нами формуле:

$$Z_n = \frac{10 \cdot \left( \sum_{i=1}^5 b_i W_{ni} - 0,183 \right)}{0,45}$$

В зависимости от клинико-рентгенологических проявлений и коэффициента стенозирующего процесса мы придерживаемся предложенной нами классификации (табл. 2).

**Таблица 2**  
**Классификация стенозирующих процессов в зависимости от величины коэффициента стеноза**  
**Table 2**  
**Classification of stenoses depending on the coefficient of stenosis**

Значение функции $Z_n$	Стеноз
От 0 до 2,7	Нет стенотического процесса
От 2,7 до 3,5	Начальный стенотический процесс без неврологических проявлений
От 3,5 до 4	Компенсированный стенотический процесс с умеренными неврологическими проявлениями
От 4 до 5	Стенотический процесс с выраженными неврологическими проявлениями (требуется оперативное лечение)
От 5 и более	Декомпенсированный стенотический процесс

К выбору патогенетически обоснованного хирургического способа лечения стенозирующих процессов ПК и ДМ относится оценка показателей ЭНМГ и денситометрии. На основании данных литературы и собственных исследований нами усовершенствована клинико-неврологическая классификация стенозирующих процессов по данным показателей ЭНМГ и денситометрии (табл. 3).

При оценке показателей денситометрии приоритет отдавали Т-критерию.

Таким образом, принимая во внимание всё вышперечисленное и результаты анализа полученных данных, мы предлагаем алгоритм хирургического

лечения стенозирующих процессов ПК и ДМ в поясничном отделе позвоночника (рис. 1).

**Таблица 4**  
**Значение Т-критерия при определении минеральной плотности костной ткани**

**Table 4**  
**Significance of T-criterion in the determination of bone mineral density**

МПКТ	Норма	Отклонения	Остеопороз
Т-критерий	от +2,5 до -1 СД	от -1 до -2,5 СД	от -2,5 и более

### ЗАКЛЮЧЕНИЕ

При оценке результатов хирургического лечения пациентов со стенозирующими процессами позвоночного канала и дурального мешка установлено следующее. У пациентов со стенозирующими процессами ПК и ДМ с I степенью нестабильности ПДС, прооперированных с использованием динамической системы COFLEX, в 84 % случаев получены хорошие и удовлетворительные результаты.

Использование разработанного способа доступа к позвоночному каналу при стенозирующем поражении пояснично-крестцового отдела позвоночника в подгруппе пациентов, оперированных с применением межтелового спондилодеза ригидным межкостистым имплантатом, позволил добиться отличных и хороших послеоперационных результатов при следующих исходных биометрических параметрах: линейное смещение позвонков не более 10–13 мм, сагиттальный объём движений ПДС не более 16°. При этом достигнуты минимально допустимое значение болевого синдрома и достаточный уровень функционального состояния пациентов с эффективным устранением патологического смещения позвонков с формированием межтелового костного блока у 85 % пациентов, с уменьшением сагиттальной ангуляции и восстановлением общего угла поясничного лордоза до 52°. Применяемый объём декомпрессии – двухсторонний из одностороннего доступа – позволяет осуществить оптимальную визуализацию сосудисто-нервных образований позвоночного канала.

Применение межтелового спондилодеза и транспедикулярной фиксации при III степени нестабильности позволяет достичь отличных и хороших послеоперационных результатов при исходных

**Таблица 3**  
**Показатели ЭНМГ, коррелирующие с клинико-неврологической картиной при стенозирующих процессах ПК и ДМ в поясничном отделе позвоночника**

**Table 3**  
**Electroneuromyography indices associated with cliniconeurological findings at lumbar spinal and dural sac stenosis**

Показатель ЭНМГ	Компенсация	Декомпенсация	Норма
СПИ – скорость проведения импульса, м/с	50–60	40–50	50–70
Порог возбудимости, мА	8–18	4–9 20–35	10–16 мА
Амплитуда М-ответа, мВ	1,2–2,2 мВ	3,0–4,2 0,6–1,2	2,4–3,0
Н-рефлекс	Снижение рефлекторной возбудимости	Выпадение Н-рефлекса	Высокоамплитудный

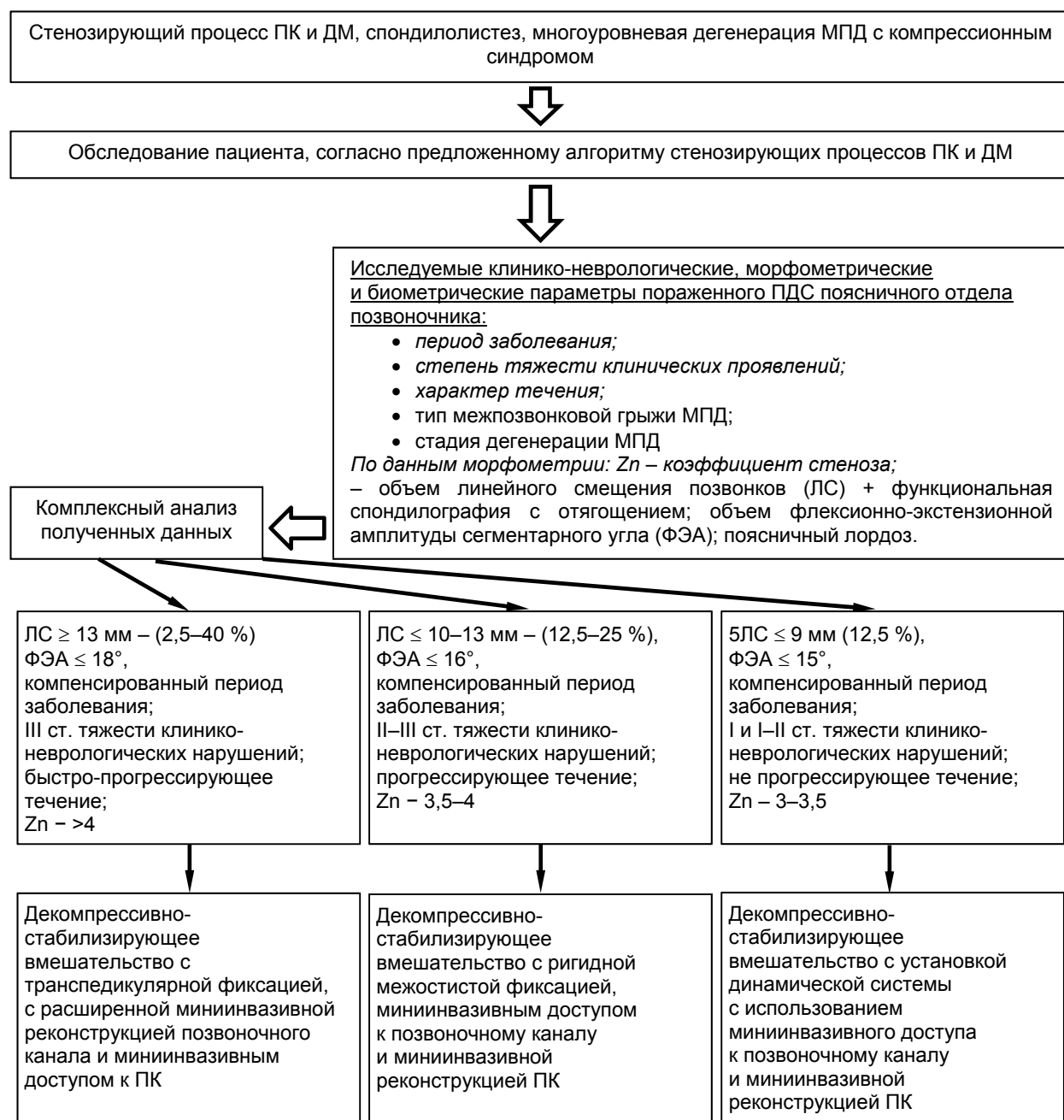


Рис. 1. Алгоритм хирургического лечения пациентов со стенозирующими процессами ПК и ДМ поясничного и пояснично-крестцового отделов позвоночника.

Fig. 1. Algorithm of surgical treatment of lumbar and lumbosacral spinal and dural sac stenosis.

биометрических параметрах: линейное смещение позвонков не более 13 мм, сагиттальный объём движений в ПДС не более  $18^\circ$ . При этом достигаются минимально допустимое значение болевого синдрома и достаточный уровень функционального состояния пациентов с эффективным устранением патологического линейного смещения позвонков с формированием межтелового костного блока до 95 %, уменьшением сагиттальной ангуляции и восстановлением общего угла поясничного лордоза до  $53^\circ$  при условии применения оригинальной реконструкции позвоночного канала [20].

#### ЛИТЕРАТУРА REFERENCES

1. Антипко Л.Э. Стеноз позвоночного канала. – Воронеж: ИПФ «Воронеж», 2001. – 272 с.  
Antipko L.E. (2001). Spinal stenosis [Stenoz pozvonochnogo kanala]. Voronezh, 272 p.
2. Брюханов В.Г., Сороковиков В.А., Кошкарёва З.В., Горбунов А.В., Немаров А.А., Шестаков А.О. Диагностика стенотических процессов позвоночного канала и дурального мешка: Свидетельство о Государственной регистрации программы для ЭВМ № 2012616618 от 25.05.2012.

Bryukhanov VG, Sorokovikov VA, Koshkaryova ZV, Gorbunov AV, Nemarov AA, Shestakov AO. (2012). Diagnostics of spinal and dural sac stenosis: State Registration Certificate for computer program N 2012616618 [*Diagnostika stenoticheskikh protsessov pozvonochного kanala i dural'nogo meshka: Svidetel'stvo o Gosudarstvennoy registratsii programmy dlya EVM № 2012616618 ot 25.05.2012*].

3. Горбунов А.В., Потапов В.Э., Сороковиков В.А., Кошкарёва З.В., Брюханов В.Г. Хирургическая тактика при лечении стенозирующих процессов в позвоночном канале с учётом скрытой нестабильности позвоночных двигательных сегментов в поясничном отделе // Сибирский международный нейрохирургический форум: Сб. науч. матер. – 2012. – С. 135.

Gorbunov AV, Potapov VE, Sorokovikov VA, Koshkaryova ZV, Bryukhanov VG. (2012). Surgical tactics in the treatment of spinal stenosis with account of latent instability of lumbar functional spinal units [Khirurgicheskaya taktika pri lechenii stenoziruyushchikh protsessov v pozvonochном канале s uchetoм skrytoy nestabil'nosti pozvonochnykh dvigatel'nykh segmentov v poynasничном отделе]. *Sibirskiy mezhdunarodnyy neyrokhirurgicheskiy forum: Sbornik nauchnykh materialov*, 135.

4. Горбунов А.В., Сороковиков В.А., Кошкарёва З.В., Брюханов В.Г. Клинические синдромы при центральных стенозах позвоночно-двигательного сегмента поясничного отдела позвоночника // Неврологический вестник. Журнал им. В.М. Бехтерева. – 2009. – Т. XXLI, № 2. – С. 66–68.

Gorbunov AV, Sorokovikov VA, Koshkareva ZV, Bryukhanov VG. (2009). Clinical syndroms at central spinal stenosis [Klinicheskie sindromy pri tseпtral'nykh stenozakh pozvonochno-dvigatel'nogo segmenta poynasничного отдела pozvonochnika]. *Nevrologicheskiy vestnik. Zhurnal im. V.M. Bekhtereva*, XXI (2), 66–68.

5. Дмитриева Л.А., Сороковиков В.А., Кошкарёва З.В. Прогнозирование развития послеоперационного рубцово-спаечного эпидурита. Медицинская технология. – Иркутск, 2014. – 16 с.

Dmitrieva LA, Sorokovikov VA, Koshkaryova ZV. (2014). Prediction of postoperative cicatricial epiduritis [*Prognozirovanie razvitiya posleoperatsionnogo rubtsovo-spaechного epidurita*]. Irkutsk, 16 p.

6. Калинин А.А., Бывальцев В.А. Взаимосвязь спондилометрических параметров с клиническим исходом хирургического лечения дегенеративного спондилостеза при многоуровневых поражениях поясничных межпозвонковых дисков // Хирургия позвоночника. – 2015. – № 4. – С. 56–62.

Kalinin AA, Byvaltsev VA. (2015). Interrelation of spondylometric parameters with clinical outcome of surgical treatment of degenerative spondylolisthesis in multi-level lesions of lumbar intervertebral disks [Vzaimosvyaz' spondilometricheskikh parametrov s klinicheskim iskhodom khirurgicheskogo lecheniya degenerativnogo spondilolisteza pri mnogourovnevnykh porazheniyakh poynasничnykh mezhpозvonkovykh diskov]. *Khirurgiya pozvonochnika*, (4), 56–62.

7. Полищук Н.Л., Исаенко Л.А. Клиника и дифференциальная диагностика поясничного стеноза

// Украинский медицинский журнал. – 2001. – № 2 (22). – С. 106–109.

Polishchuk NL, Isaenko LA. (2001). Clinical findings and differential diagnosis of lumbar stenosis [Klinika i differentsial'naya diagnostika poynasничного stenoza]. *Ukrainskiy meditsinskiy zhurnal*, 2 (22), 106–109.

8. Попелянский Я.Ю. Ортопедическая неврология (вертеброневрология). – М., 2003. – 244 с.

Popelyanskiy YY. (2003). Orthopedic neurology (vertebral neurology) [*Ortopedicheskaya nevrologiya (vertebronevrologiya)*]. Moskva, 244.

9. Продан А.И., Куценко В.А., Колесниченко В.А. Дегенеративный спондилостез: современные концепции этиологии и патогенеза // Вестник травматологии и ортопедии им. Н.Н. Приорова. – 2005. – № 2. – С. 89–93.

Prodan AI, Kutsenko VA, Kolesnichenko VA. (2005). Degenerative spondylolisthesis: modern concepts of etiology and pathogenesis [Degenerativnyy spondilolistez: sovremennye kontseptsii etiologii i patogeneza]. *Vestnik travmatologii i ortopedii im. N.N. Priorova*, (2), 89–93.

10. Продан А.И., Радченко В.А., Корж Н.А. Дегенеративные заболевания позвоночника. Том 1. Семиотика. Классификация. Диагностика. – Харьков: ИПП «Контраст», 2007. – 272 с.

Prodan A.I., Radchenko VA, Korzh NA. (2007). Degenerative spinal diseases. Volume 1. Semiotics. Classification. Diagnostics [*Degenerativnye zabolovaniya pozvonochnika. Tom 1. Semiotika. Klassifikatsiya. Diagnostika*]. Kharkov, 272 p.

11. Родионова Л.В., Кошкарёва З.В., Сороковиков В.А., Склярченко О.В. Оценка показателей функции щитовидной железы в зависимости от возраста у больных РСЭ // Сибирский медицинский журнал (Иркутск). – 2011. – № 6 – С. 66–68.

Rodionova LV, Koshkaryova ZV, Sorokovikov VA, Sklyarenko OV. (2011). Assessment of indices of thyroid functioning in patients with cicatricial epiduritis depending on their age [Otsenka pokazateley funktsii shchitovidnoy zhelezy v zavisimosti ot vozrasta u bol'nykh RSE]. *Sibirskiy meditsinskiy zhurnal (Irkutsk)*, (6), 66–68.

12. Сороковиков В.А., Брюханов В.Г., Кошкарёва З.В., Горбунов А.В., Потапов В.Э. Рекомендации по использованию компьютерной программы «Диагностика стенозирующего процесса позвоночного канала и дурального мешка»: методические рекомендации. – Иркутск, 2013. – 28 с.

Sorokovikov VA, Bryukhanov VG, Koshkaryova ZV, Gorbunov AV, Potapov VE. (2013). Guidelines on the using software application "Diagnostics of spinal and dural sac stenosis" [*Rekomendatsii po ispol'zovaniyu komp'yuternoy programmy «Diagnostika stenoziruyushchego processa pozvonochного kanala i dural'nogo meshka»*]. *Metodicheskie rekomendatsii*. Irkutsk, 28 p.

13. Сороковиков В.А., Кошкарёва З.В., Брюханов В.Г., Горбунов А.В., Потапов В.Э., Склярченко О.В. Диагностика стенозирующего процесса позвоночного канала и дурального мешка на поясничном уровне. Медицинская технология. – Иркутск, 2014. – 24 с.

Sorokovikov VA, Koshkaryova ZV, Bryukhanov VG, Gorbunov AV, Potapov VE, Sklyarenko OV. (2014). Diagnostics of lumbar spinal and dural sac stenosis [*Diagnostika*

*stenoziruyushchego protsessa pozvonochного kanala i dural'nogo meshka na poynasничном urovne. Meditsinskaya tekhnologiya*]. Irkutsk, 24 p.

14. Сороковиков В.А., Кошкарёва З.В., Бывальцев В.А., Калинин А.А., Белых Е.Г. Способ доступа к позвоночному каналу при стенозирующем поражении пояснично-крестцового отдела позвоночника. Медицинская технология. – Иркутск, 2015. – 15 с.

Sorokovikov VA, Koshkaryova ZV, Byvaltsev VA, Kalinin AA, Belykh EG. (2015). Method of surgical approach to spinal canal at lumbosacral stenosis [*Sposob dostupa k pozvonochnomu kanalu pri stenoziruyushchem porazhenii poynasнично-kresttsovogo otdela pozvonochnika. Meditsinskaya tekhnologiya*]. Irkutsk, 15 p.

15. Сороковиков В.А., Кошкарёва З.В., Бывальцев В.А., Калинин А.А., Белых Е.Г. Способ реконструкции позвоночного канала при лечении стенозирующего процесса в пояснично-крестцовом отделе позвоночника. Медицинская технология. – Иркутск, 2015. – 16 с.

Sorokovikov VA, Koshkaryova ZV, Byvaltsev VA, Kalinin AA, Belykh EG. (2015). Method of reconstruction of spinal canal at the treatment of lumbosacral stenosis [*Sposob rekonstruktsii pozvonochного kanala pri lechenii stenoziruyushchego protsessa v poynasнично-kresttsovom otdele pozvonochnika. Meditsinskaya tekhnologiya*]. Irkutsk, 16 p.

16. Сороковиков В.А., Кошкарёва З.В., Грузин П.Г., Потапов В.Э., Скляренко О.В. Диагностика асептического воспалительного процесса в эпидуральном пространстве при стенозирующем синдроме в поясничном отделе позвоночника. Медицинская технология. – Иркутск, 2015. – 16 с.

Sorokovikov VA, Koshkaryova ZV, Gruzин PG, Potapov VE, Sklyarenko OV. (2015). Diagnostics of aseptic inflammatory process in epidural cavity at lumbar stenosis [*Diagnostika asepticheskogo vospalitel'nogo protsessa v epidural'nom prostranstve pri stenoziruyushchem sindrome v poynasничном otdele pozvonochnika. Meditsinskaya tekhnologiya*]. Irkutsk, 16 p.

17. Способ диагностики стенозирующих процессов позвоночного канала и дурального мешка на поясничном уровне: Патент № 2483675 Рос. Федерация; МПК А61В 5/055 (2006.01) / Брюханов В.Г., Сороковиков В.А., Кошкарёва З.В., Горбунов А.В., Немаров А.А., Эрдынеев К.Ц.; заявитель и патентообладатель Учреждение Российской академии медицинских наук Научный центр реконструктивной и восстановительной хирургии Сибирского отделения РАМН (НЦРВХ СО РАМН). – № 2011109708/14; заявл. 15.03.2011; опубл. 10.06.2013. – Бюл. № 16.

Bryukhanov VG, Sorokovikov VA, Koshkaryova ZV, Gorbunov AV, Nemarkov AA, Erdyneev KT. (2013). Method of diagnostics of lumbar spinal and dural sac stenosis: Patent N 2483675 of the Russian Federation [*Sposob diagnostiki stenoziruyushchikh protsessov pozvonochного kanala i dural'nogo meshka na poynasничном urovne: Patent № 2483675 Ros. Federatsiya*].

18. Способ доступа к позвоночному каналу при стенозирующем поражении пояснично-крестцового отдела позвоночника: Патент № 2508909 Рос. Федерация; МПК А61В 17/00 (2006.01) / Калинин А.А., Бы-

вальцев В.А., Сороковиков В.А., Белых Е.Г.; заявитель и патентообладатель Федеральное государственное бюджетное учреждение «Научный центр реконструктивной и восстановительной хирургии» Сибирского отделения Российской академии медицинских наук (ФГБУ «НЦРВХ» СО РАМН). – № 2012148002/14; заявл. 12.11.2012; опубл. 10.03.2014. – Бюл. № 7.

Kalinin AA, Byvaltsev VA, Sorokovikov VA, Belykh EG. (2014). Method of surgical approach to spinal canal at lumbosacral stenosis: Patent N 2508909 of the Russian Federation [*Sposob dostupa k pozvonochnomu kanalu pri stenoziruyushchem porazhenii poynasнично-kresttsovogo otdela pozvonochnika: Patent № 2508909 Ros. Federatsiya*].

19. Способ определения нестабильности позвоночно-двигательных сегментов в пояснично-крестцовом отделе позвоночника: Патент № 2328216 Рос. Федерация; МПК А61В 6/00 (2006.01) / Поздеева Н.А., Сороковиков В.А., Немаров А.А.; заявитель и патентообладатель ГУ Научный Центр реконструктивной и восстановительной хирургии ВСНЦ СО РАМН (ГУ НЦ РВХ ВСНЦ СО РАМН). – № 2006117625/14; заявл. 22.05.2006; опубл. 10.07.2008. – Бюл. № 19.

Pozdeeva NA, Sorokovikov VA, Nemarkov AA. (2008). Method of detection of instability of lumbosacral functional spinal units: Patent N 2328216 of the Russian Federation [*Sposob opredeleniya nestabil'nosti pozvonochno-dvigatel'nykh segmentov v poynasнично-kresttsovom otdele pozvonochnika: Patent № 2328216 Ros. Federatsiya*].

20. Способ реконструкции позвоночного канала при лечении стеноза пояснично-крестцового отдела позвоночника: Патент № 2531927 Рос. Федерация; МПК А61В 17/70 (2006.01) / Бывальцев В.А., Калинин А.А., Белых Е.Г., Дамдинов Б.Б., Сороковиков В.А.; заявитель и патентообладатель Федеральное государственное бюджетное учреждение «Научный центр реконструктивной и восстановительной хирургии» Сибирского отделения Российской академии медицинских наук (ФГБУ «НЦРВХ» СО РАМН). – № 2012157423/14; заявл. 26.12.2012; опубл. 27.10.2014. – Бюл. № 30.

Byvaltsev VA, Kalinin AA, Belykh EG, Damdinov BB, Sorokovikov VA. (2014). Method of reconstruction of spinal canal in the treatment of lumbosacral spinal stenosis: Patent N 2531927 of the Russian Federation [*Sposob rekonstruktsii pozvonochного kanala pri lechenii stenoza poynasнично-kresttsovogo otdela pozvonochnika: Patent № 2531927 Ros. Federatsiya*].

21. Цысляк Е.С., Верхозина Т.К., Арсентьева Н.И. Способ определения патологии позвоночника. Медицинская технология. – Иркутск, 2014. – 14 с.

Tslyak ES, Verkhozina TK, Arsentieva NI. (2014). Method of determination of spinal pathology [*Sposob opredeleniya patologii pozvonochnika. Meditsinskaya tekhnologiya*]. Irkutsk, 14 p.

22. Atlas SJ, Keller RB, Robson D, Deyo RA, Singer DE. (2000). Surgical and nonsurgical management of lumbar spinal stenosis. *Spine*, 25 (5), 556-562.

23. Onel D, Sari M, Donmez C. (1993). Lumbar spinal stenosis: clinical/radiologic therapeutic evaluation in 145 patients. *Spine*, 18 (2), 291-298.



**Сведения об авторах**  
**Information about the authors**

**Сороковиков Владимир Алексеевич** – доктор медицинских наук, профессор, директор, ФГБНУ «Иркутский научный центр хирургии и травматологии»; заведующий кафедрой травматологии, ортопедии и нейрохирургии, Иркутская государственная медицинская академия последипломного образования – филиал ФГБОУ «Российская медицинская академия непрерывного профессионального образования» Минздрава России

**Sorokovikov Vladimir Alekseevich** – Doctor of Medical Sciences, Professor, Director, Irkutsk Scientific Centre of Surgery and Traumatology; Head of the Department of Traumatology, Orthopedy and Neurosurgery, Irkutsk State Medical Academy of Postgraduate Education – Branch Campus of the Russian Medical Academy of Continuing Professional Education

**Кошкарёва Зинаида Васильевна** – кандидат медицинских наук, ведущий научный сотрудник научно-клинического отдела нейрохирургии, ФГБНУ «Иркутский научный центр хирургии и травматологии»

**Koshkaryova Zinaida Vasilyevna** – Candidate of Medical Sciences, Leading Research Officer at the Clinical Research Department of Neurosurgery, Irkutsk Scientific Centre of Surgery and Traumatology

**Бывальцев Вадим Анатольевич** – доктор медицинских наук, заведующий научно-клиническим отделом нейрохирургии, ФГБНУ «Иркутский научный центр хирургии и травматологии»; профессор кафедры травматологии, ортопедии и нейрохирургии, Иркутская государственная медицинская академия последипломного образования – филиал ФГБОУ «Российская медицинская академия непрерывного профессионального образования» Минздрава России; заведующий курсом нейрохирургии, ФГБОУ ВО «Иркутский государственный медицинский университет» Минздрава России; заведующий отделением нейрохирургии, НУЗ «Дорожная клиническая больница на ст. Иркутск-Пассажирский ОАО «РЖД»

**Byvaltsev Vadiv Anatolievich** – Doctor of Medical Sciences, Head of the Clinical Research Department of Neurosurgery, Irkutsk Scientific Centre of Surgery and Traumatology; Professor at the Department of Traumatology, Orthopedy and Neurosurgery, Irkutsk State Medical Academy of Postgraduate Education – Branch Campus of the Russian Medical Academy of Continuing Professional Education; Head of the Course of Neurosurgery, Irkutsk State Medical University; Head of the Unit of Neurosurgery, Railway Clinical Hospital at the Irkutsk-Passazhirskiy Station

**Калинин Андрей Андреевич** – кандидат медицинских наук, доцент курса нейрохирургии, ФГБОУ ВО «Иркутский государственный медицинский университет» Минздрава России; врач отделения нейрохирургии, НУЗ «Дорожная клиническая больница на ст. Иркутск-Пассажирский ОАО «РЖД»

**Kalinin Andrey Andreyevich** – Candidate of Medical Sciences Associate Professor at the Course of Neurosurgery, Irkutsk State Medical University; Neurosurgeon at the Unit of Neurosurgery, Railway Clinical Hospital at the Irkutsk-Passazhirskiy Station

**Скляренко Оксана Васильевна** – кандидат медицинских наук, старший научный сотрудник научно-клинического отдела нейрохирургии, ФГБНУ «Иркутский научный центр хирургии и травматологии» (664003, г. Иркутск, ул. Борцов Революции, 1; тел. (3952) 29-03-46; e-mail: oxanasklyarenko@mail.ru)

**Sklyarenko Oksana Vasilyevna** – Candidate of Medical Sciences, Senior Research Officer at the Clinical Research Department of Neurosurgery, Irkutsk Scientific Centre of Surgery and Traumatology (664003, Irkutsk, ul. Bortsov Revolutsii, 1; tel. (3952) 29-03-46; e-mail: oxanasklyarenko@mail.ru)

**Животенко Александр Петрович** – младший научный сотрудник научно-клинического отдела нейрохирургии, ФГБНУ «Иркутский научный центр хирургии и травматологии»

**Zhivotenko Aleksandr Petrovich** – Junior Research Officer at the Clinical Research Department of Neurosurgery, Irkutsk Scientific Centre of Surgery and Traumatology

**Потапов Виталий Энгельсович** – кандидат медицинских наук, заведующий нейрохирургическим отделением, ФГБНУ «Иркутский научный центр хирургии и травматологии»

**Potapov Vitaliy Engelsovich** – Candidate of Medical Sciences, Head of the Department of Neurosurgery, Irkutsk Scientific Centre of Surgery and Traumatology

**Горбунов Анатолий Владимирович** – врач-нейрохирург нейрохирургического отделения, ФГБНУ «Иркутский научный центр хирургии и травматологии» (e-mail: a.v.gorbunov58@mail.ru)

**Gorbunov Anatoly Vladimirovich** – Neurosurgeon at the Department of Neurosurgery, Irkutsk Scientific Centre of Surgery and Traumatology (e-mail: a.v.gorbunov58@mail.ru)